

Sai Vibrionics Newsletter

www.vibrionics.org

“Всякий раз, как увидите больного, унылого, безутешного человека, там есть поле вашего служения.
...Sri Sathya Sai Baba

Том 6 Издание 6

Ноябрь/Декабрь 2015

В этом издании

☞ Со стола доктора Jit K Aggarwal	1 – 2
☞ Случаи историй с использованием комбо	2 - 47
☞ Профили практиков	47
☞ Дополнение	47

☞ Со стола доктора Jit K Aggarwal ☞

Это специальное издание с 90 случаями историй с любовью посвящено Bhagawan Sri Sathya Sai Baba на Его великолепный 90-тый День Рождения. **Издание на 90-тый День Рождения**

Дорогие Практики

Это специальное издание Бюллетеня Sai Vibrionics посвящено 90-той годовщине Рождения Нашего Любимого Господа Саи Бабы. Оно включает 90 историй болезни, представленных Свами на Его День Рождения. Оригинальное посвящение дано ниже.

Наш любимый Баба учил, что в физическом мире всегда будет двойственность. Будет добро и зло, страдание и счастье, болезнь и здоровье. Вибрионика Саи была создана под Божественным Руководством нашего Господа для облегчения человеческих страданий. Мы благословленные работать с ней знаем, что драгоценный дар есть для обоих, для больных, которых мы имеем привилегию лечить, и для нас – Его инструментов. Давайте посвятим себя служению Свами.

В обзоре случаев, которые практики прислали в специальной презентации, мы были поражены различиями, показанными у вылеченных больных, разнообразием вылеченных больных, и типами лечения. Одной вещью, общей для всех случаев есть важность любви при лечении. Любовь и забота, которую практики оказывали своим больным, прослеживается в каждом случае. Вот как должно быть в Вибрионике Саи. Без любви не может быть истинного исцеления.

Надеемся, что читающие эти истории будут вдохновлены этими рассказами больных и практиков.

Саи руководил каждым усилием в создании Вибрионики Саи всё время, включая недавнее большое предприятие. После получения удивительного количества случаев, все члены команды Бюллетеня работали днём и ночью, обеспечивая включение вклада каждого в подарок на День Рождения. Практики были очень оперативны в ответе на наши требования о информации.

Все работали вместе в духе единства, воодушевлённые драгоценным шансом принести дар Вибрионики для Свами на Его 90-тый День Рождения.

Мы используем эту возможность чтобы поблагодарить всем этим людям, которые были вовлечены в это, в результате чего достигли успешного завершения. Эта работа не могла быть окончена без общего бескорыстного служения всех практиков, оставившим всё остальное для содействия проекту. Мы очень благодарны практикам и координаторам, собравшим случаи историй болезни и помогавшими их укомплектовать. Наша благодарность распространяется на команду Бюллетеня, которая проверяла черновики и готовила их к публикации в Интернете и в книжке на День Рождения Свами.

В любовном служении Саи
Jit K Aggarwal

Посвящение

Представлено нашему любимому Господу, Bhagawan Sri Sathya Sai Baba

По случаю Его 90-го Дня Рождения, 23 ноября 2015 года

Дорогой Свами,

К твоим Лotosовым Стопам мы покорно кладём этот букет из 90 историй вибролечения. Эти рапорты Божественного исцеления во всём мире доказывают мощь твоей безусловной любви к исцелению больных и облегчению страдания. С безграничной любовью Ты дал человечеству дар Исцеляющих Вибраций Саи Рам. Ты благословил нас служить инструментами, чтобы принести это лекарство всем нуждающимся и позволил нам стать свидетелями Твоих чудес исцеления.

С этим подношением мы отдаём наши сердца, наши умы, всех себя в бескорыстном служении Тебе. Молимся, чтобы Ты хотел дальше руководить нашей отдачей наилучшей заботы больным.

❧ Случаи лечения при использовании комбо ❧

90 историй расположены по категориям согласно первой болезни, перечисленными в названии.

1. Выращивание помидоров с помощью Вибрионики ^{00002...UK}



Практик пишет: Я жил в Путтапарти вблизи Госпиталя в течение нескольких лет. Я имел сад, выращивал разные овощи. Помидоры в саду уже (в ноябре 2015) достигли 6 футов за восемь недель, были здоровыми и сильными. Всё это благодаря эксперименту с Вибрионикой. Мы не имели счастья с предыдущими растениями, достигавшими только 4 футов высоты при сравнительно небольших помидорах на них. Поэтому для новых растений в 2014 году мы дали им:

CC1.1 Animal tonic + CC1.2 Plant tonic + SR264 Silicea 3X...1рд в воде, распыляя на растения в 2-литровой бутылке.

После перенесения саженцев в грунт они находятся в состоянии стресса и нуждаются в поддержке. Мы распыляли **1рд** три дня. Растения немедленно ответили новым ростом. Далее распыляли каждые пять дней в течение

нескольких месяцев. Они выросли до почти пяти с половиной футов и были обвешаны здоровыми помидорами. Некоторые были очень большие – два или три весили половину килограмма (фото).

Мы заметили, что овощи – кабачки, шпинат, мангольд и салаты – были здоровее и большими. Все растения подкармливали компостом и опыляли раствором чили для защиты от гусениц, тли, мух, муравьёв, червецов и других вредителей. Но впервые мы давали вышеописанный тоник и впервые имели такие большие и вкусные помидоры.

Комментарий практика:

Мы даём рецепт на микстуру чили, но применение самого тоника тоже даёт устойчивость против вредителей. Вскипятить половину килограмма порезанного чили в 3 литрах воды в течение 15 – 20 минут. Добавить 30 грамм мыла, перемешать, сделать раствор, чтобы держался растений. Дать ещё 3 литра воды. Перемешать. Употреблять с помощью распылителя или метёлки.

2. Оживление птицы после удара в окно ^{01339...USA}

22 сентября 2015 года небольшая камышёвка влетела в окно дома практика. Она врезалась в стекло наискось и упала на пол. Практик схватила контейнер с вибути и поливала им птицу и пела мантру Гаятри. Птица не двигалась, её голова свесилась и сначала дышала очень быстро. Её дыхание постепенно замедлялось и слабело. Практик легко ударила птичку по спине. Казалось, что птица перестала дышать. С большой поспешностью практик приготовила вибросредство в воде в небольшой крышке бутылки, которую она держала в руке:

CC1.1 Animal tonic + CC10.1 Emergencies

Она осторожно прижала крышку к её клюву поглаживая горло птицы. Внезапно птица проглотила немного воды. Через



несколько минут птица подняла голову и взяла немного воды. В течение короткого времени птица начала вращать головой и смотреть вокруг, её глаза мигали. Через несколько минут практик подала птице третью дозу виброводы, но птица не пила. Вместо этого она выстрелила в воздух с огромной силой и улетела. Происшествие заняло не более 20 минут.

+++++

3. Голодающий кот со сломанным тазом и диареей ^{02658...Italy}

4 ноября 2013 года худая кошка с неизвестной травмой замечена на улицах Рима какими-то добровольцами. Её не было видно в течение следующих десяти дней, пока её не заметили ютившейся в углу. Истощённая, оболелая и едва способная ходить, была взята к ветеринару. Рентген показал, что у неё был перелом таза двухнедельной давности. Кошка также имела диарею, так что её лечили от глистов. Один из больных практика взял кошку домой из убежища, смотрел за ней в питомнике и искал для неё вибролечение. 25 ноября кошке было применено следующее: **CC4.6 Diarrhoea + CC12.2 Child tonic + CC20.7 Fractures...3рд**

В течение недели диарея остановлена и кошка начала набирать вес. Повторная рентгенография 5 декабря показала, что тазовая кость заживала хорошо. Кошка Китти могла ходить и выходить из питомника. Последняя рентгенография через месяц (5 января 2014 года) показала, что перелом таза полностью выдечен. Китти набрала свой вес и была достаточно резва, чтобы выпустить её из питомника и соперничать с двумя другими котами в схватке. Здоровье у неё было хорошее.

+++++

4. Воспалительная болезнь кишечника и быстрый пульс у кота ^{02667...UK}

Коту практика, 15-летнему рыжему кастрированному коту Гарфилд, поставлен диагноз трёх серьёзных болезней. Первой была воспалительная болезнь кишечника, поразившая тонкую кишку, поджелудочную железу и печень. Симптомы: рвота и жидкий стул. Антибиотики в таблетках прописаны ветеринаром, но трудно человеку, смотревшему за людьми применять их без того чтобы не быть поцарапанным, поэтому лекарство было потенцировано в SRHVP.

Кот имел синдром Вольфа-Паркинсона-Вайта, редкое заболевание сердца, приводившее к частому сердцебиению 400-500 ударов в минуту. (Для кота нормой есть 200 ударов в минуту). Далее, ветеринар заподозрил блокаду электрической системы сердца, вызванную тромбом или опухолью и прописал бета блокаторы и аспирин. Снова были существенные проблемы в давании лекарств. Кот имел побочные явления от них после приёма, поэтому заменяющее вибро транслировалось практиком.

На ВБК:

#1. **CC4.6 Diarrhoea + CC4.7 Gallstones...6рд**

На ВПВ.

#2. **CC2.3 Tumours & Growths + CC3.2 Bleeding disorders + CC3.6 Pulse irregular + CC15.1 Mental & Emotional tonic...6рд**

На блокаду сердца:

#3. **Бета-блокаторы и таблетки щт сердца передавались в SRHVP.2рд**

Для общего здоровья:

#4. **CC1.1. Animal tonic...3рд**

Длительность передач варьировала от 1 минуты до 9 минут в зависимости от состояния кота и чем практик руководствовался в действии.

Через два месяца Гарфилд окреп, но имел слабый аппетит и мало пил, поэтому **стероид** также передавали. Если кот ослабевал, то практик передавала **средства питания** для него ежедневно. Это помогло Гарфилду в пищеварении и, казалось, побудило его снова начать пить. Последствия передач были заметны, потому что он всегда оживлялся во время трансляции. Однако, однажды практик обнаружила что у него очень плохое состояние здоровья при рвоте по утрам. У него перестали двигаться задние лапы. Практик подозревала, что паралич был вызван плохим состоянием сердца. Она положила его на диван и сразу же начала транслировать:

#5. **CC10.1 Emergencies...на 9 минут**

Комбо успокоило его в течение нескольких минут. Не желая, чтобы Гарфилд страдал далее, практик позвонила ветеринару, чтобы он усыпил кота вечером. Благодаря милосердию Бабы не было возможным сделать этого прежде чем кот не отреагирует на ближайшую трансляцию:

#6. **CC18.4 Paralysis...на 9 минут и более**

Когда практик возвратилась к Гарфилду спустя короткое время, она нашла его ковыляющим к своей подстилке! Тогда она решила тогда и там, что, хотя он справляется плохо, но ещё не готов к усыплению, поэтому она отменила утреннюю договоренность с ветеринаром и провела ночь заботясь о нём. Она продолжала почасовую трансляцию #1, #2, #4, #5 and #6, а также:

Для мирного конца:

#7. SR272 Arsen Alb 10M

Для этого кота, однако, это не было ещё время ухода. После трансляции у него прекратилась рвота и он начал ходить не шатаясь. Аппетит тоже вернулся. С терпением и заботой, Гарфилд продолжал поправляться. В течение этого периода восстановления он поймал, убил и принёс практику крысу, показывая, что готов к выполнению своей работы.

Примечание редактора: Сокращённая версия этого случая была опубликована в 2014 году в Трудах Конференции по Вибрионике Саи. Развёрнутая версия этого случая показывает как эффективным может быть использование трансляции вибросредств при помощи SRHVP.

+++++
5. Травмы глаза и головы у кошки 02750...Canada

Свити, уличная кошка, найдена владельцем сразу после рождения. В ноябре 2014 года сосед поймал Свити, когда та пила его молоко и ударил её по голове и рту, затем бросил в открытую уличную канализацию. Владелец привёз кошку к дому практика на собственном мотоцикле. Они осмотрели Свити, один глаз был опухший, губы разорваны от удара о мебель. Практик сделал: **CC1.1 Animal tonic + CC7.1 Eye tonic + CC10.1 Emergency + CC18.5 Neuralgia**

Пять таблеток растворялось в воде либо молоке в малом пластиковом или стеклянном контейнере и разрешалось Свити пить по желанию. На следующий день Свити начала пить молоко и через два дня она бегала вокруг дома, явно окрепшая и на пути к полному выздоровлению.

+++++
6. Рак у собаки 02864...USA

Женщина принесла 6-летнего пса Генри для обследования у практика, поскольку у него был обнаружен рак грудной клетки. Рак был в такой поздней стадии, что ветеринар давал ему очень мало времени на существование. У пса было поверхностное дыхание и практик имел возможность нащупать и видеть раковую опухоль. Следующее средство было употреблено:

CC1.1 Animal tonic + CC2.1 Cancer + CC2.2 Cancer pain + CC2.3 Tumours & Growths + CC19.1 Chest tonic + CC19.3 Chest infections...2рд в воде

Через неделю владелец сообщил, что Генри выглядел здоровее и казалось уменьшилась боль.

Одновременно владелец имел другого пса, у которого была опухоль на шее почти 12 лет. Опухоль недавно вскрылась. Она была удалена на операции ветеринаром под обезболиванием. Этот пёс пил из той самой посуды что и Генри. После трёх недель лечения тем же средством, как и Генри, этот пёс заметно поправился. Его владелец убеждён, что быстрое восстановление собаки после операции связано исключительно с тем, что он пил виброническую воду вместе с Генри.

Здоровье Генри остаётся стабильным. Рак замедлился, но хозяин чувствовал, что рак слишком далеко продвинулся перед началом лечения, чтобы достичь полного излечения и неизбежное только откладывается. Для уменьшения страданий решено усыпить Генри после шести недель лечения.

+++++
7. Кошка с глистами 03528...France

Практик подозревал, что у 2-летней кошки были глисты, потому что она была очень худая и слабая и её мех выпадал несмотря на хороший аппетит. 27 июня 2015 года кошке применили:

CC1.1 Animal tonic + CC 4.6 Diarrhoea...5 таблеток в 200 мл воды ежедневно положить это в миску для кошки чтобы пила весь день, на 7 дней

После 8 дней питья вибронической воды глисты в форме розариев были видны в кале кошки. Через месяц кошка восстановила вес и силу.

Чтобы убедиться, что глисты не вернуться, вышеуказанное лечение повторено спустя месяц, 31 июля.

8. Рак яичника 02799...UK

56-летняя женщина с раком яичника в степени 3 A2 исследована 5 сентября 2014 года. Больная имела в прошлом проблемы с сердцем. Была госпитализирована с острым отёком лёгких в июле 2013 года после сердечного приступа с острой блокадой в большинстве артерий и только 30% сердечной функции. Была признана непригодной для какого-либо лечения и отослана домой. Дома получала вибрионику и начала выздоравливать. (Детали этого случая в Трудах 1-й Международной котференции Вибрионики Саи “#1. Приступ сердца”, стр. 53-54).

Больная страдала от хронических болезней: диабета типа 2, который лечили уколами инсулина и аллопатическими таблетками внутрь; и воспалением поджелудочной железы, тоже контролируемым аллопатическими лекарствами. С мая 2014 года больная страдала от вздутия живота, кашля и тошноты. Сканирование показало массу в яичниках. 29 июля 2014 года подверглась тотальному удалению матки и рак яичников был диагностирован. Химиотерапия была начата, но у неё развился коллапс на первой сессии 1 сентября 2014 года вследствие застоя жидкости в лёгких. Химия прервана и больная выписана через три дня. Не лечилась. Дано комбо:

#1. CC2.1 Cancers - all + CC2.3 Tumours & Growths + CC4.2 Liver & Gallbladder tonic + CC4.3 Appendicitis + CC4.7 Gallstones + CC4.10 Indigestion + CC4.11 Liver & Spleen + CC8.1 Female tonic + CC10.1 Emergencies + CC13.1 Kidney & Bladder tonic + CC15.1 Mental & Emotional tonic + CC18.1 Brain disabilities + CC19.3 Chest infections chronic + CC19.6 Cough chronic...6рд

#2. NM45 Radiation + NM113 Inflammation + SM2 Divine Protection + SM5 Peace & Love Alignment + SM6 Stress + SR324 X-Ray + SR348 Cortisone...4рд

Спустя четыре недели больная заявила о улучшении на 50%. Её аппетит пришёл в норму, тошнота совершенно исчезла. Чувствовала себя более энергичной. **#1** снижено до 5рд, и **#2** продолжали **4рд**. После четырёх месяцев в январе 2015 года сканирование не обнаружило рака нигде. Чувствовала улучшение на 75%. Оба **#1 and #2** продолжали **4рд**. Спустя шесть месяцев больная сообщила о улучшении на 90%. Следующее сканирование в марте 2015 года не обнаружило следов рака ни в одном из органов, и ей дали отбой. Оба средства уменьшены до **3рд**. 13 августа 2015 года больная сообщила о очень хорошем самочувствии; она путешествовала и вела очень активный образ жизни. Оба средства снижены до **2рд**. На 7 октября 2015 года больная далее чувствовала себя очень хорошо. **#2** прекращено, а **#1** продолжали **2рд**. Все сканы доступны.

Комментарий дочери больной:

Это были крайне трудные два года для нашей семьи. После того как она пережила остановку сердца, Амма (мама) впоследствии обнаружила, что у неё было тяжёлое заболевание 3 коронарных сосудов. Единственным вариантом для неё была пересадка сердца. Однако риск превышал выгоды. Медицинские эксперты считали, что следующий приступ закончится смертью.

Амма с большой верой принимала Вибрионику Свами. Когда моя мама пошла на условленное заранее исследование в госпиталь, то врачи были поражены её образом жизни и прогрессом, который она совершила. Врачи ожидали, что она будет в инвалидной коляске с низким качеством жизни. Вместо этого, она ведёт в 85% такой же образ жизни как раньше.

К сожалению, через под у Аммы обнаружена киста яичника которая переродилась в рак яичника третьей стадии. Врачи сомневались в том, что она переживёт операцию, но эта замечательная женщина проснулась на операционном столе и начала спрашивать о своей семье. Врачи считали, что киста удалена без вытекания или распространения.

Амма получала Вибрионику Саи специфическую для рака перед и после операции. Ей было также назначено шесть сеансов химиотерапии. К сожалению, она оставалась на попечении молодых врачей и перенесла ещё один сердечный приступ во время сеанса химиотерапии. В связи с этим врачи отменили химиотерапию.

С этого времени продолжала приём вибрионики, и врачи верили, что покажутся положительные признаки ремиссии. Моя мама, пережившая сердечный приступ, с диагнозом тяжёлой коронарной болезни и раком третьей степени, теперь наслаждается хорошей жизнью.

Чудо Вибрионики Саи говорит само за себя.

9. Опухоль носа, хроническое несварение 03524...USA

Пожилой человек (83 года) пришёл на приём к практику для лечения с большой опухолью на кончике носа. Она была доброкачественной, но росла почти пять лет с дополнительными шишками на верхушке первоначальной опухоли. Его врач давал ему различные аллопатические лекарства,

ни одно из них не помогло. На самом деле антибиотик моноциклин, имеющий несколько побочных эффектов, сделал опухоль ещё хуже. Всякий раз, когда он прикасался к носу, то было раздражение и на опухоли чувствовался жир. Больной жаловался также на хроническое несварение в течение почти двадцати лет. У него было несколько других проблем со здоровьем, но он хотел сначала лечить опухоль и несварение 3 июля 2015 года он получил:

Для опухоли и несварения:

#1. CC2.3 Tumours & Growths + CC4.10 Indigestion + CC12.1 Adult tonic + CC15.1 Mental & Emotional tonic + CC17.3 Brain & Memory tonic...3рд

Через неделю он сказал практику, что средство было „хорошее”. Несварение поправилось на 40%, хотя опухоль выглядела так же, не было новых шишек, основание для надежд. Через месяц он сообщил, что его пищеварение было „отличное “, как минимум на 70% лучше. Был также очень счастлив, потому что опухоль начала сокращаться. Она уменьшилась на около 20% и цвет кожи тоже начал улучшаться. На следующий месяц его несварение полностью вылечено и опухоль сократилась приблизительно на 80%, поразительное улучшение.

Лекарства были изменены, потому что дозу для несварения необходимо было сократить. 18 октября больному назначено:

Для несварения:

#2. CC4.10 Indigestion + CC10.1 Emergencies...1рд

Для опухоли:

#3. CC2.3 Tumours & Growths + CC12.1 Adult tonic + CC15.1 Mental & Emotional tonic + CC17.3 Brain & Memory tonic...3рд

Он не принимал никаких других лекарств для опухоли или несварения, когда получал вибрионику. 10 ноября все шишки исчезли. Сначала сокращение опухоли происходило очень быстро и темп замедлился позже. Не было раздражения и опухоль была сухая. В дополнение к принимаемым внутрь **#3** практик дал ему:

4 CC2.3 Tumours & Growths. В чистом вазелине для наружного применения при необходимости.

Когда больной посетил врача, доктор был изумлён увидев, что опухоль практически исчезла и был удивлён услышав о чудесах „вибрионики”. Больной чрезвычайно счастлив имея вибрионику и начиная лечение диабета, повышенного холестерина и гипертонии.

+++++
10. Диабет, шишка под ухом ^{10399...India}

41-летний мужчина страдал от диабета в течение трёх лет перед визитом у практика в июне 2010 года. Принимал аллопатические лекарства, но хотел лечиться вибрионикой. Он получил:

От диабета :

#1. CC3.1 Heart tonic + CC6.3 Diabetes + CC7.1 Eye tonic + CC12.1 Adult Tonic + CC13.1 Kidney & Bladder tonic...3рд

Посещал практика регулярно для ежемесячного пополнения лекарств. После девяти месяцев у него появился узел на шее как раз под левым ухом, по поводу которого он обратился к врачу. Доктор посоветовал хирургическое удаление во избежание риска рака, но он был против операции. В течение 2-3 дней выпуклость стала довольно большой, поэтому он решил применить вибролечение при очередном визите у практика. Практик изменил его лечение на:

От опухоли и диабета:

#2. CC2.3 Tumours & Growths + #1...3рд

Год спустя опухоль стала мягкой, а через 20 месяцев полностью исчезла. Лечение пациента изменено с возвратом к **#1...3рд**.

В октябре 2015 года больной радовался, что его доктор постепенно снижал дозу аллопатических лекарств от диабета. Он продолжает употребление **#1**.

+++++
11. Сердцебиение (нерегулярный пульс) и болезненное бедро ^{01620...France}

77-летняя женщина искала лечения 20 апреля 2015 года для хронических проблем с сердцем и бедром. В течение года имела эпизоды аритмии. Когда начиналось сердцебиение, то оно могло

продолжаться весь день. Она очень беспокоилась, потому что считала, что имеет болезнь сердца. Однако, электрокардиограмма была нормальна.

Дополнительно у неё появились боли в левом бедре четыре месяца назад, но рентген не показал никаких отклонений. В связи с болью в бедре она с трудом ходила и поднималась по лестнице, становясь очень усталой если двигалась либо поднимала тяжести. Не любила аллопатических лекарств и поэтому не лечила свои болезни.

Во время консультации непрерывно говорила и довела себя до нервного состояния. Казалось, что это было её привычкой.

Она получила:

От тахикардии:

#1. CC3.6 Pulse irregular + CC10.1 Emergencies + CC12.1 Adult tonic + CC15.1 Mental & Emotional tonic...Зрд и если приступ, то 1 доза каждые 10 минут на час либо при необходимости на 2

От боли бедра:

#2. NM3 Bone I + CC20.3 Arthritis + CC20.4 Muscle & Supportive tissue...Зрд

Десять дней спустя больная сообщила, что сердцебиение нормализовалось после после частого приёма **#1** в течение часа. Ей посоветовали научиться расслабляться (сердечная когеренция).

Спустя четыре недели больная сообщила, что она не чувствует боли в бедре и может ходить нормально. Хотя больная считала, что когерентная техника хороша, то она не использовала её для контролирования сердцебиений.

После шести недель сообщила, что не было никаких palpitations и может пройти 6 км либо больше за один раз. Сказала, что прошло много времени пока почувствовала себя так хорошо.

Дозировка средств снижена до одной в день на две недели, **2рн** на следующие две недели и потом **1рн** на две недели перед прекращением. В сентябре 2015 года пациентка далее чувствует себя хорошо, очень счастлива и благодарна.

+++++
12. Плохое кровообращение, боли в спине, бели и крапивница 02799...УК

У 76-летней старушки очень мёрзли ноги, болела спина и были бели; обследована 23 июля 2014 года. Она также страдала от мёрзнущих конечностей, что было связано с плохим кровообращением с детства. Боль в спине походила от спондилита. Она длилась 20 лет и её лечили болеутоляющими со слабым эффектом. Кроме этого больная не получала иных лекарств. Ей применено следующее комбо:

На слабое кровообращение

#1. CC3.1 Heart tonic + CC3.5 Arteriosclerosis + CC3.7 Circulation + CC10.1 Emergencies + CC12.1 Adult tonic + CC15.1 Mental & Emotional tonic...4рд на месяц, потом 3рд

На спондилит

#2. CC18.5 Neuralgia + CC20.1 SMJ tonic + CC20.2 SMJ pain + CC20.3 Arthritis + CC20.4 Muscles & Supportive tissue + CC20.5 Spine...4рд на месяц, потом 3рд

через 3 ½ месяца больная сообщила об улучшении на 30% чувства холодных ног и на 20% уменьшение боли в спине. Она принимала **#1** и **#2 3рд**.

Больная также раскрыла другую печальную проблему: последние 1½ года она страдала от белых выделений из влагалища из-за белей и зуда влагалища из-за крапивницы. Не получала никакого лечения до этого времени. Ей было применено следующее комбо:

На бели и крапивницу:

#3. CC8.1 Female tonic + CC8.5 Vagina & Cervix + CC21.1 Skin tonic + CC21.3 Skin allergies + CC21.7 Fungus...QDS на месяц, затем 3рд

Через семь недель больная сообщила о полном излечении белей и крапивницы, за что она была очень благодарна. **#3** снижено до **2рд** на неделю, затем **1рд** на следующую недели перед прекращением. Иные симптомы тоже значительно поправились: Боль спины ослабела на 70%, и зябкость ног на 50%. Она продолжала принимать **#1** и **#2 3рд**.

При осмотре 30 мая 2015 года боль спины и зябкость ног поправились на 90%, так что #1 и #2 снижены до **2рд**. 23 сентября 2015 года пациентка сообщила, что боль спины и зябкость ног полностью исчезли. В октябре 2015 года она продолжает приём #1 и #2 **1рд**.

13. Анемия ^{02799...UK}

26-летняя женщина страдала на железодефицитную анемию; была обследована 10 июля 2015 года. Чувствовала большую усталость в последние месяцы. После диагностирования анемии при анализе крови ей назначен приём внутрь препарата железа, что привело к запорам и ухудшило состояние геморроя, поэтому она прекратила приём препарата. Не принимала никаких иных лекарств. Ей назначено:

NM2 Blood + NM12 Combination 12 + NM22 Liver + NM45 Atomic Radiation + OM1 Blood + OM28 Immune System + BR1 Anaemia + SM1 Divine Protection + SM5 Peace & Love Alignment + SM6 Stress + SR216 Vitamin E (organic origin) + SR256 Ferrum Phos + SR306 Phosphorus + SR324 X-Ray + SR360 VIBGYOR + SR361 Acetic Acid + SR494 Haemoglobin + SR529 Spleen + SR561 Vitamin Balance...4рд

Через шесть недель усталось уменьшилась наполовину, и она была более энергична. Доза уменьшена до **3рд**. В октябре 2015 года больная почувствовала, что полностью вернулась к своему нормальному состоянию. Анализ крови 12 октября подтвердил, что уровень железа в норме, так что дозировка снижена ещё до **2рд**.

14. Мини-инсульт после операции на сердце ^{02890...USA}

74-летняя сестра практика имела сердечный приступ в 2013 году и подверглась шунтированию сердца. После операции она перенесла несколько коротких приступов ишемии (мини-инсультов), вследствие нераспознанных тромбов. К несчастью это поразило часть мозга, контролирующего глотательный рефлекс, поэтому она не могла есть или говорить без чувства удушья, даже если она отдыхала. После месячного лечения, включая атникоагулянты и лекарства на холестерин, была выписана. Практик был с ней для поддержки и лечил её следующим:

На боли в теле и суставах:

#1. CC20.1 SMJ tonic + CC20.2 SMJ pain + CC20.3 Arthritis + CC20.4 Muscles & Supportive tissue...2рд

Для инсульта и сердечного приступа:

#2. CC3.4 Heart emergencies + CC3.5 Arteriosclerosis + CC18.4 Paralysis...2рд

Для печени и кожи:

#3. CC4.2 Liver & Gallbladder tonic + CC4.10 Indigestion + CC21.1 Skin tonic + CC21.5 Dry Sores...2рд

Когда первая доза #2 была положена под язык сестры, то наступило заметное улучшение. Её глаза стали проницательными, и она мгновенно показала прежней энергичной, содержательной особой. Это усиливает веру больного в вибролекарства. Она продолжала приём вибрионики согласно предписанию. Её удушье постепенно уменьшалось и под конец года прошло на 100%.

В октябре 2015 года больная продолжала приём вибро, но несколько непоследовательно. Хотя она замедлилась, но на удивление вернулась к своему прежнему я.

Комментарий практика:

Благодать Божия проявилась в этом исцелении, и это было полезным опытом как для врача, так и для самого пациента.

15. Паховая грыжа ^{02899...UK}

У 63-летнего мужчины диагностирована паховая грыжа 29 июня 2015 года. Накануне у него появилась боль в промежности, когда сидел на кресле при выполнении религиозных обрядов. Не было никаких предыдущих признаков этого заболевания. Следующий раз во время медицинского обследования боль чрезвычайно усилилась. Доктор был вынужден дважды вставлять выпятившуюся часть кишечника на место. Врач посоветовал прооперироваться, но больной снова возвратился к болеутоляющим с вибрионикой (без ведома врача), чтобы убедиться поможет ли вибрионика. Доктор согласился контролировать ситуацию в течение 6-8 недель, но попросил больного немедленно прийти в госпиталь если состояние ухудшится. Практик:

CC4.9 Hernia + CC10.1 Emergencies + CC12.1 Adult tonic + CC15.1 Mental & Emotional tonic...3рд в воде

После однодневного приёма средства боль уменьшилась на 50%, но внутренности всё ещё выпячивались через отверстие в брюшной стенке. После трёх дней лечения боль уменьшилась на 80% и кишечник выпячивался только раз в течение дня, обычно по утрам перед опорожнением кишечника. Ситуация поправилась после следующих четырёх дней. К этому времени боль прошла совершенно. Больной не чувствовал никаких отклонений в животе. Через две недели выздоровел.

Во время недавнего визита у врача во вторую неделю сентября 2015 года подтвердилось, что болезнь полностью излечена. Врач заявил, что некоторые пациенты умудряются укрепить мышцы в области, которая повреждена, и это произошло у пациента. Врач посоветовал не поднимать тяжестей и делать упражнения для укрепления мышц в паховой области.

Больному дан совет продолжать приём профилактической дозы **1рд**, но он продолжал принимать **2рд**.

+++++
16. Хроническая боль живота и запоры ^{03523...UK}

8-летняя девочка страдала от боли в животе в течение трёх лет. Это была тупая боль, изменяющаяся в течение дня, но усиливающаяся по ночам. В некоторые ночи она каталась от боли на полу. Несмотря на обследование в госпитале врачи не могли обнаружить причину. В течение 11 месяцев она также страдала от запоров и принимала в связи с этим аллопатические лекарства. 24 марта 2015 года ей назначено:

#1. CC4.3 Appendicitis + CC4.4 Constipation + CC12.2 Child tonic + CC13.2 Kidney & Bladder infections + CC15.1 Mental & Emotional tonic...3рд

Через неделю мать сообщила, что появились признаки уменьшения боли на 10%. Через месяц промежутки между приступами боли удлинились и боль уменьшилась на 70%. Запоры полностью прошли. Два следующих средства добавлено к вышеуказанным:

#2. CC4.10 Indigestion + CC10.1 Emergencies + #1...3рд

В настоящее время, сентябрь 2015 года, девочка время от времени ощущает боль, приблизительно раз на две недели, улучшение достигло 90%. Вместо приёма лекарств во время болей матери посоветовали давать их профилактически **1рд**.

Комментарий матери больной:

В мае 2012 года наша дочь, которой тогда исполнилось 5 лет, почувствовала острую боль живота. У неё боль появлялась почти ежедневно и длилась почти весь день. Это продолжалось много месяцев. После нескольких обследований и сканирования живота врачи не нашли никаких нарушений. От мая 2014 года у неё начались также запоры и продолжались боли в животе.

Под конец марта 2015 года она начала лечение Вибрионикой Саи – сахарными пилюлями в воде. Через несколько дней у неё прошли запоры. Уменьшилась боль в животе и не была больше постоянной. У неё появились дни, когда совершенно не было боли. Сейчас, в августе 2015 года она имеет иногда боль, в среднем один раз в две недели. Однако, это не сильная боль, как было раньше и не длится она долго. Могла бы сказать, что есть 93% улучшения состояния.

Пилюли оказали огромное влияние на жизнь дочери. Боль была настолько сильная, что она не была в состоянии скрестить ноги сидя на полу в школе. Были дни, когда она была вынуждена лежать и не могла выйти из дому и продолжать ежедневную жизнь. Лекарства, которые она принимала от запоров, не давали никакого эффекта, и мы не могли ничего запланировать наперёд, потому что наша дочь могла чувствовать себя плохо. К счастью, с Божьей Благодатью, мы узнали, что наши друзья только что окончили курс Вибрионики Саи и я немедленно почувствовал, что именно это нам необходимо. К моему величайшему удивлению боль у нашей дочери очень быстро убывала. Кроме того, если она сейчас чувствует боль, то она вскоре исчезает, как только она примет сахарную пилюлю. Это было божьим даром для всех нас.

+++++
17. Анальная трещина ^{10355...India}

75-летняя женщина страдала от анальной трещины последние два месяца и пришла лечиться в июле 2015 года. Имела ощущение жжения при опорожнении и не могла есть специй. Назначено: **CC4.4 Constipation + CC10.1 Emergencies + CC12.1 Adult tonic + CC15.1 Mental & Emotional tonic...4рд**

Не принимала никаких иных лекарств. Через месяц было 80% уменьшения жжения, размер трещины сократился на половину и могла есть умеренные количества специй. Через два месяца все симптомы полностью исчезли и могла нормально питаться. Её доза снижена до **3рд**. В октябре

2015 года больная продолжает приём своего средства в дозировке **Зрд** и есть совершенно счастлива.

Заметка издателя: когда все симптомы полностью исчезли, то доза могла быть снижена до **1рд** с постепенным снижением до поддерживающей дозы **1рн**.

+++++

18. Высокая кислотность ^{10355...India}

15 мая 2015 года практик лечил 52-летнюю женщину от острой кислотности. В течение месяца больная страдала от несварения, очень слабого аппетита и вздутия кишечника. Она принимала таблетки для снижения кислотности, которые ей не помогали. Во время консультации практик узнал, что больная очень переживает о ком-то в её жизни. Практик приготовил:

CC4.10 Indigestion + CC12.1 Adult tonic + CC15.1 Mental & Emotional tonic...4рд

Пациентка перестала брать антациды, когда началась Вибрионика. Чезз неделю она сообщила, что симптомы уменьшились по крайней мере на 30%, а после 4 недель, на 90%. Она была полностью излечена в течение месяца, после чего доза снижалась постепенно следующим образом: **4рд** на 4 недели, затем **Зрд** на 2 месяца и наконец **1рд** на 2 месяца. Больная оставалась здоровой и не имела рецидива в ноябре 2015 года.

+++++

19. Хроническая боль желудка ^{10363...India}

14-летний мальчик страдал от боли желудка более года. По мнению его врача, это было следствием длительной аллергии на пыльцу, которую он имел с детства. Боль была настолько сильная, что мальчик мог корчиться на полу часами и месяцами пропускал занятия в школе. Его лечили аллопатическими лекарствами включая стероиды, но это не помогало. 14 августа 2015 года, когда он пришёл к практику, то прекратил приём всех лекарств. Ему было назначено:

CC4.10 Indigestion + CC9.2 Infections acute + CC15.1 Mental & Emotional tonic...4рд

Уже на следующий день мать мальчика ликую сообщила практику, что боли у её сына практически исчезли сразу после первой дозы. Они уменьшились на 90%. Мальчик продолжал принимать средство в течение четырёх месяцев, к этому времени он был полностью вылечен. Затем дозу снижали постепенно до поддерживающего уровня **1рн** в июне 2014 года. При проверке в октябре 2015 года мальчик является нормальным и здоровым.

+++++

20. Ушная боль ^{11568...India}

В июле 2015 года 13-летняя дочь практика почувствовала сильную боль в левом ухе. Боль началась после того как она приняла участие в событии, где играла громкая музыка и она была близко колонок в течение около двух минут. Ей было дано следующее комбо приготовленное на кокосовом масле приблизительно через два часа от начала боли:

CC5.1 Ear infections...каждые10 минут, одна капля масла в ухо

Боль прошла через час, и родители почувствовали большое облегчение. На следующий день доза уменьшена до **брд**, затем постепенно до **1рд** перед отменой.

+++++

21. Диабетическая гангрена ^{02786...Russia}

Во время посещения приятеля в госпитале 19 марта 2015 года практик встретил 72-летнюю женщину, страдающую от серьёзных осложнений сахарного диабета. Больную привезли в госпиталь из деревни после инсульта. Она не могла сказать практику как долго страдала от диабета, но знала, что у неё был очень высокий уровень сахара в крови и была на инсулине длительное время. Вследствие диабета у неё развилась почечная недостаточность и она почти ослепла вследствие диабетической ретинопатии. У неё была также диабетическая гангрена стоп и нижней трети голени на обеих ногах. Кожа была тёмно-коричневая. Она выглядела как кора дерева и была очень грубая на ощупь. Будучи в госпитале, сказала, что нуждается в срочной операции своих ног. Ей была назначена процедура через месяц после окончания лечения инсульта. Её здоровье было настолько плохим, что она не хотела операции. Практик принёс следующие средства для лечения её в госпитале:

#1. CC3.7 Circulation + CC21.11 Wounds & Abrasions...2рд для наружного применения

Практик смазывал больные ноги пациентки этим средством каждые 15-20 минут в течение около двух часов утром и вечером. После первых двух часов пациентка сказала, что её ноги становятся немного лучше. Благодаря лечению практика ноги продолжали поправляться ежедневно. Несколько дней спустя пациентку выписали из госпиталя. В дополнение к #1 в масле ей были даны следующие средства для внутреннего приёма:

#2. NM6 Calming + NM20 Injury + NM25 Shock + NM32 Vein-Piles + NM81 Glandular Fever + OM3 Bone Irregularity + SM15 Circulation + SM17 Diabetes + SM26 Immunity + SM27 Infection + SR264 Silicea 200C + SR298 Lachesis 30C + SR325 Rescue + SR408 Secale Corn + SR457 Bone + SR507 Lymphatic Organ...6рд на 1 месяц и **3рд DS** после этого

С тех пор, практик имел с ней контакт только по телефону. Цвет её ног изменился к лучшему через месяц, и операция была отменена. Через три месяца ноги приобрели нормальный цвет. Когда практик позвонил к ней 15 ноября, то она сообщила, что её ноги совершенно нормальны. Она ходила по дому и выполняла все домашние работы.

22. Диабет и аллергия на Метформин ^{11567...India}

52-летняя женщина пришла к практику 15 мая 2015 года в поисках лечения диабета, который был диагностирован шесть месяцев раньше (Сахар натощак 190 мг/дл., нопма 70-110 мг/дл; после еды: 250 мг/дл., норма од 70 до 150 мг/дл). Её диабет всё ещё не был под контролем как показали результаты анализа крови на сахар в этот день (216 мг/дл, по сравнению с нормой 70-130 мг/дл). Пациентка не могла принимать аллопатических лекарств потому что у неё была сильная аллергия на Метформин и другие лекарства от диабета (Она также имела пищевую аллергию на такие продукты как баклажан, рыба и картофель). Единственная таблетка Метмфомина вызывала диарею, головокружение и сыпь, так что она пробовала гомеопатические средства без эффекта. В последние три месяца она чувствовала слабость и утомляемость, появилось жжение в ногах, ощущала потребность частого мочеиспускания, от 2 до 3 раз за ночь, что нарушало ей сон. Пациентка работала прачкой во многих домах и страдала от жизни в физическом и психическом стрессе. Её отец тоже был диабетиком. Практик считал, что её жизнь в стрессе и генетическое предрасположение могли вызвать болезнь.

Практик дал ей:

CC4.2 Liver & Gallbladder tonic + CC6.3 Diabetes + CC12.1 Adult tonic + CC15.1 Mental & Emotional tonic...3рд.

Лечение вибрионикой сделало большое изменение. За десять дней ощущение жжения в ногах уменьшилось наполовину по сравнению с прежним, и она ходила в туалет только один раз за всю ночь вместо 2-3 раз. Сахар в крови начал снижаться. Через два месяца сахар крови после еды снизился до 156 мг/дл. Через полтора месяца лечения оба показателя сахара в крови, как до, так и после еды были чаще всего в норме (натощак 92 мг/дл; после: 115 мг/дл: 11 сентября 2015 года).

В следующем исследовании 29 октября, было лёгкое повышение сахара крови после еды (натощак 90 мг/дл; после еды: 181 мг/дл). При дальнейшем расспросе сын больной упомянул, что 19 октября его мать слегла на вирусную лихорадку и была лечена аллопатическими лекарствами включая антибиотики в течение шести дней. В это время она не принимала своих средств вибрионики. Тем не менее, в это же время больная сказала, что слабость и утомляемость снизились на 50%. Невропатия ног оставалась без изменений после первичного улучшения. Практик попросил больную не прерывать лечения вибрионикой и поощрял её спрашивать его в случае сомнений.

В ноябре 2015 года больная продолжала брать средство **3рд** и была очень счастлива, что её диабет есть под контролем.

23. Пигментный ретинит, атаки паники, диспепсия ^{02802...UK}

65-летний мужчина с пигментным ретинитом, хронической болезнью глаза, искал лечения 1 февраля 2015 года. Он был слепым с возраста 15 лет. С годами его зрение постоянно ухудшалось. В настоящее время он видел только пятна чёрного или серого цвета. Он также страдал от газов, высокого холестерина (6.2 ммол/л) и боли в спине, и был злой и расстроенный. Пациенту были прописаны стандартные лекарства на холестерин, но он не хотел их принимать. Брал комбо: **#1. CC3.7 Circulation + CC4.1 Digestion tonic + CC4.2 Liver & Gallbladder tonic + CC4.10 Indigestion + CC7.1 Eye tonic + CC15.1 Mental & Emotional tonic + CC20.4 Muscles + CC20.5 Spine...3рд**

Во время следующего визита 10 дней спустя, пациент сообщил, что чувствует волнение. У него были приступы паники по ночам, сон был нарушен и очень боялся, что может потерять зрение полностью. Лечение изменено на:

Для психических и эмоциональных симптомов

#2. NM6 Calming + NM25 Shock + NM95 Rescue Plus + SM39 Tension... каждый час до улучшения, потом снизить до 1рд.

Для зрения

#3. NM96 Scar tissue + NM72 Cleansing + OM25 Eye Retina + SR455 Artery + SR477 Capillary + SR526 Retina + SR539 Vein ...3рд

Его психическое состояние быстро улучшилось после этого. Возбуждение, приступы паники снизились на 75% после трёх дней приёма **#2**. Через неделю симптомы полностью исчезли. Через три месяца лечения (4 мая 2015 года) зрение улучшилось на 50%. Мог видеть некоторые цвета и контуры лица. Он попросил о лечении его проблем с пищеварением и высокого холестерина. В это время он не принимал никаких лекарств кроме средств вибрионики. Комбо изменено:

#4. NM21 KBS + NM22 Liver + NM29 SUFI + BR20 Eye + SR216 Vitamin E + SR480 Cholesterol + SR561 Vitamin Balance + #3...3рд

При осмотре 23 сентября 2015 года больной сообщил, что чувствует себя лучше и заинтересован продолжением лечения. Он не испытывал больше психического возбуждения, проблемы с газами значительно уменьшились (75% улучшения), и зрение продолжало улучшаться (на 60% лучше). В настоящее время видит больше цветов и контуров, хотя изображение нечёткое. Чувствует оптимизм в отношении будущего. В октябре 2015 года ожидал результатов анализа крови на холестерол. Имел также назначенный осмотр у окулиста, когда по просьбе практика доктор могбы проверить любые изменения в сетчатке глаза.

24. Халязион ^{02817...India}

Молодой инженер информатик (23 года) искала лечения для большого фурункула на внутренней поверхности правого нижнего века 22 августа 2015 года. Фурункул развился три дня раньше. Она посетила офтальмолога, который диагностировал это как халязион и прописал антибиотик и противовоспалительные глазные капли (Осситох К) и мазь (Осирол-D). Несмотря на лечение в течение следующих двух дней фурункул увеличился и наполнился гноем. Доктор посоветовал операцию как единственный выход. Пациентка подвергалась подобной операции на фурункул 3-4 года ранее. Она заказала процедуру на следующий день, но врач был недоступен, процедура не сделана.

Из прошлого опыта пациентка верила в Вибрионику. Она была вылечена от угрей, простуды и лихорадки с помощью вибрионики три года тому. Она прекратила лечение каплями и мазью и обратилась к практику. Ей было назначено:

#1. CC2.3 Tumours & Growth + CC3.7 Circulation + CC7.3 Eye infections + CC10.1 Emergencies + CC12.4 Autoimmune diseases + CC17.2 Cleansing + CC20.4 Muscles & Supportive tissue + CC21.11 Wounds & Abrasions + potentised Wysolone*... в воде 5мл внутрь каждый час; а также раствор розовой воды для применения в каплях для глаз, одна капля каждый час

*Стероид Wysolone был потенцирован при 200С используя SRHVP, и одна капля была добавлена до комбо для ускорения процесса заживления.

Одновременно комбо было транслировано с помощью SRHVP.

На третий день лечения много гноя вышло из фурункула, и доза обоих средств внутреннего и глазных капель была снижена до **6рд**. После четырёх дней состояние поправилось на 70%. Дистанционное лечение прекращено и лечение урегулировано с включением:

#2. Remedy #1 minus the potentised Wysolone...6рд внутрь и в глазных каплях

К восьмому дню лечения заболевание было излечено на 100%. **#2** продолжалась ещё одну неделю и затем прекращено.

Комментарий практика:

Похоже, что процесс заживления ускорился, применяя больной те же средства в обеих как физической, так и дистанционной форме.

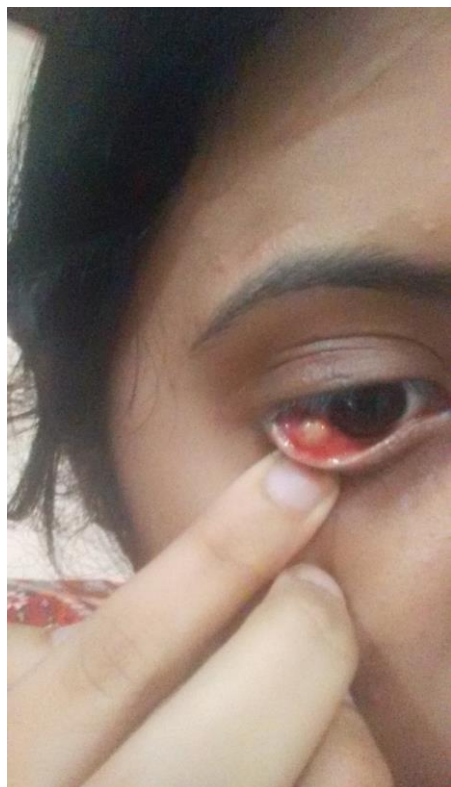Комментарий пациентки (смотри фото ниже)

Проблема началась 19 августа 2015 года. У меня был фурункул с жёлтым гноем на правом нижнем веке вместе с отёком. Через 3 дня закапывания глаза антибиотиками и употребляя мазь, прописанную офтальмологом, не было улучшения, как видно на первом снимке. Офтальмолог советовал операцию для удаления фурункула. Так как я верила в вибрионику после прошлого излечения, то решила лечиться вибро.

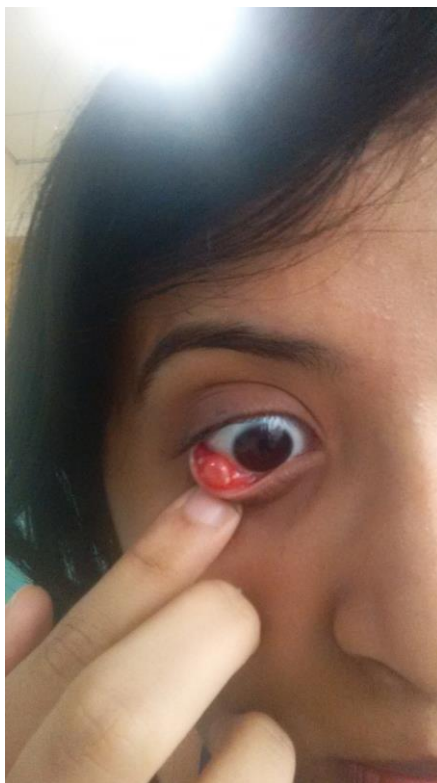На втором снимке вид через день от начала вибролечения. Перед этим гной и отёк были значительно большими. День спустя я заметила некоторое улучшение, хотя сначала было очищение. На 3 день внезапно, без надавливания или компресса весь гной вытек безболезненно самостоятельно. Фурункул почти исчез через 3 дня вибролечения. Только небольшой отёк остался. Он тоже исчез к концу дня. На 4 день только лёгкая краснота осталась. Опухоль уменьшилась на 80%. Не было боли. На 5 день было следующее уменьшение красноты и опухоль исчезла на 100%. На 6 день глаз был полностью вылечен, без признаков красноты или отёка.

У меня есть склонность к возникновению фурункулов и ячменя. Подобное было 3-4 года тому. Фурункул сделался твёрдым и мне сделали операцию. После операции потребовалось много дней для лечения антибиотиками и компрессов с тёплой водой. Процесс был очень болезненный. Вибрионика вылечила меня менее чем за неделю, без какой-либо боли. Всё что требовалось это два блестящих вибропрактика и вера. Моя сердечная благодарность Вибрионике Саи!

8 сентября, когда я обратилась к офтальмологу на проверку, он был очень счастлив увидев, что мой глаз полностью вылечен. К его удивлению мой глаз восстановился достаточно для лазерной хирургии. Она была произведена успешно 12 сентября. Период после операции был краток благодаря вибрионике.

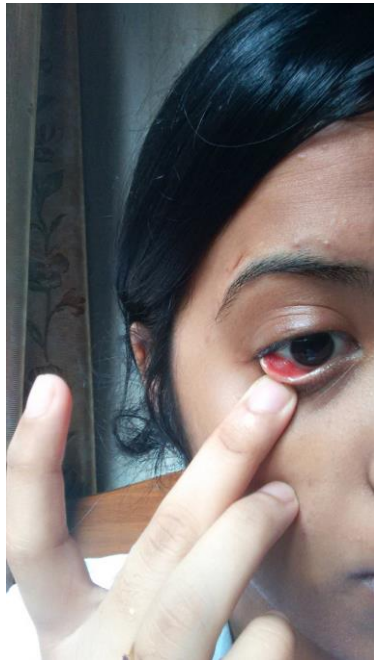

День 2 (22 авг)

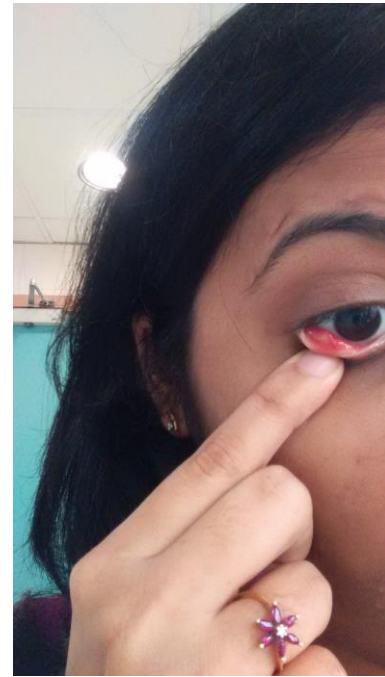

День 3 (23 авг)

День 5 (25 августа)



День 7 (27 августа)



+++++

25. Болезненная овуляция, ПМС и болезненные месячные ^{03520...USA}

21 марта 2015 года 28-летняя женщина искала лечения для болезненной овуляции, ПМС и болезненных месячных. Комбинация этих трёх вызывала огромные страдания.

Она имела болезненные овуляции в середине цикла в последние семь лет. Их симптомы включали вздутие, тошноту, спазмы желудка и боли в области таза и в последние два года также мазание несколько раз в день овуляции. Симптомы делались всё тяжелее с 2014 года. Для облегчения она принимала прописанные противовоспалительные как Напроксен и также грелку на живот при нестерпимых болях.

Она страдала от ПМС и болезненных месячных от начала менструального цикла. От двух до трёх дней перед её месячными начинались симптомы ПМС, включая вздутие, чувство жара или холода с перерывами, ускоренный пульс и мазание при физическом усилии таком как подъём по лестнице. Симптомы также продолжались 3 или 4 дня в период месячных и перекрывались с болями.

Накануне месячных у неё появились спазмы желудка. Спазмы стали мучительными в первый день менструации, когда у неё появились дополнительные симптомы, включая боль, акне, вздутие живота и чувствительность груди. Боль в первый день была настолько сильная, что она не могла ходить. Большую часть времени она принимала болеутоляющие и ждала на уменьшение боли в течение 3 часов. С лета 2014 года симптомы первого дня начали возвращаться на четвёртый день.

Практик приготовил:

Для болезненной овуляции:

#1. CC8.4 Ovaries & Uterus + CC8.7 Menses frequent + CC10.1 Emergencies + CC12.1 Adult tonic + CC15.1 Mental & Emotional tonic + CC20.2 SMJ pain...Зрд начиная с 9 дня цикла, до и включая день овуляции.

Для ПМС и болезненных месячных:

#2. CC8.6 Menopause + CC8.7 Menses frequent + CC12.1 Adult tonic + CC15.1 Mental & Emotional tonic...Зрд, начиная от 4 дней перед периодом и до 5 дня периода. Если симптомы появлялись, то принимать одну дозу каждые 10 минут 1 или 2 часа.

Пациентка начала брать средство от болезненной овуляции на 9 день цикла, около 4 или 5 дней перед овуляцией. В этот период у неё не возникала сильная тошнота и вздутие живота. Хотя у неё было мазанье один раз на 13 день, день овуляции, то она не чувствовала боли в тазу или спазмов в животе. Это было немедленное и замечательное улучшение.

На 14 день она приняла последнюю дозу #1. Прежде чем она могла начать приём #2, практик решил соединить #1 и #2 и дал:

#3. #1 + #2...3рд в воде

Эффект этого лечения был также ярким. 4 июня 2015 года пациентка окончила второй менструальный цикл и не ощущала никаких преходящих приступов жара или холода, ускорения пульса, мазания при физическом усилии и болезненности груди. Она чувствовала только часть иных симптомов: акне и тошноту (уменьшение на 95%), и боль, и спазмы (90% улучшения). Единственный симптом незначительно ослабевший это чувство вздутия живота (10% улучшения).

Овуляция пациентки во время приёма #3 протекала без ощущения спазмов и боли в тазу (90% общего улучшения). У неё практически не было тошноты (95% улучшения). Иные симптомы также исчезли. Мазание было один или два раза в отличие от нескольких раз, прежде чем началась лечение, и она имела вздутие только в течение часа или двух на 14 день.

Одним из испытаний эффективности средства было то, что пациентка много путешествовала в это время. Путешествие вообще усиливало её симптомы, но со слов больной, средство помогло ей чрезвычайно. Больная также ела грецкие орехи для уменьшения симптомов ПМС и менструальных болей, и бананы для уменьшения вздутий.

Вследствие принятых мер 9 октября 2015 года больная отметила дальнейший прогресс. Самыми последними улучшениями были вздутие (90% улучшения), мазание (95% улучшения), тазовые боли и судороги желудка

(98%) и тошнота (100%). Для ПМС и месячных болей улучшения были: вздутие (90%), тошнота и спазмы желудка (95%) и иные симптомы (100%).

В ноябре 2015 года доза снижена до 2рд на месяц, после чего практик будет следить пациента, чтобы оценить дальнейший ход этого лечения.

Комментарий больной.

Я распознала ухудшение моих менструальных проблем как то во второй половине 2013 года. Моё самое большое беспокойство наступило, когда я увидела пятна крови и ощутила сильную боль живота в середине цикла. Пошла на ультразвуковое исследование и тест Папаникопау, но не было никаких отклонений. Мой гинеколог упомянул, что мои симптомы указывают на заболевание называемое синдром середины цикла. Доктор посоветовал принимать напроксен в растворе как решение моей проблемы. Однако после годичного приёма лекарства я была обеспокоена.

Тогда я сконтактировалась с практиком и узнала о Вибрионике, которой она занималась. Я верю в природные методы лечения, поэтому постановила, чтобы практик мне помогла.

Принимала средство в течение шести месяцев и вела здоровый образ жизни (по совету практика) и мои симптомы улучшились на 95%. Я очень благодарна практику и виброничному средству за такое чудесное улучшение моего болезненного состояния. Горячо рекомендую этот метод каждому, кто переживал боль прежде чем переходить к ненатуральному лечению.

26. Бели ^{10399...India}

В марте 2009 года, 50-летняя женщина из села была обследована в сельском врачебном лагере. Более чем два года она страдала от белых влагалищных выделений (бели) вместе с болью поясницы и общей слабостью. Она чувствовала себя более комфортно говоря о проблеме с практиком, чем с врачом. Ей применено:

CC8.5 Vagina & Cervix...3рд

После возвращения в село больная продолжала принимать средство старательно в течение семи месяцев. Не принимала никаких иных лекарств. При повторном осмотре была полностью здорова.

27. Кнста яичника ^{10940...India}

Девочка 16-летняя принимала вибролечение после обнаружения у ней гинекологом сложной кисты яичника в начале августа 2015 года. Она чувствовала боль внизу живота в течение трёх месяцев и месячные были нерегулярны. В последнем месяце у неё также была диарея с опорожнением 6 или

7 раз в день. Она сказала практику, что у неё слабый аппетит и мало пьёт жидкости, и что любит китайскую кухню.

14 августа 2015 года она получила:

Для кисты яичника и нерегулярных месячных:

#1. CC8.1 Female tonic + CC8.4 Ovaries & Uterus + CC8.8 Irregular Menses...3рд

Для пищеварительного тракта:

#2. CC4.1 Digestion tonic + CC4.2 Liver & Gallbladder tonic + CC4.8 Gastroenteritis...3рд

Ей посоветовали пить 2 или 3 литра воды в день, овощную диету, не есть китайских блюд.

Через две недели лечения (28 августа 2015 года) имела 60% улучшения. Жидкий стул уменьшился до 2 или трёх раз в день. Сообщила, что в начале месячных выходят сгустки крови.

Чтобы сосредоточиться на кишечнике, **#2** изменено на:

#3. CC4.1 Digestion tonic + CC4.2 Liver & Gallbladder tonic + CC4.6 Diarrhoea...3рд

2 сентября 2015 года клиническое исследование показало, что киста исчезла. Через две следующих недели функция кишечника пришла в норму, поэтому **#3** заменено на:

#4. CC4.1 Digestion tonic + CC4.2 Liver & Gallbladder tonic + CC4.10 Indigestion tonic...2рд

Одновременно, **#1** снижено до **2рд**.

В октябре 2015 года больная полностью выздоровела и профилактически принимала **#1** and **#4**.

+++++
28. Бесплодие ^{11176...India}

Бездетная пара жившая семь лет в браке обследована 28 ноября 2013 года. Жена имела 26 лет, а муж 32 года. Они отчаялись иметь ребёнка и пробовали все возможные виды лечения на бесплодность: аллопатию, аюрведу и гомеопатию без успеха. Практик приготовил:

Для жены:

#1. CC8.1 Female tonic...3рд

Для мужа:

#2. CC14.1 Male tonic + CC14.3 Male infertility...3рд

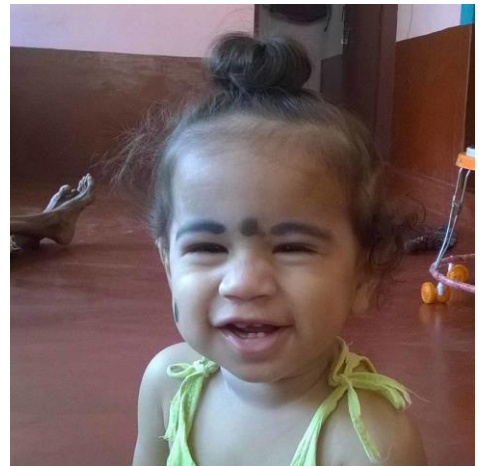В январе 2014 года лекарство жены расширено:

#3. CC15.1 Mental & Emotional tonic + #1...3рд

Через месяц забеременнела. Лекарство изменено:

#4. CC8.2 Pregnancy tonic + CC8.9 Morning sickness + CC15.1 Mental & Emotional tonic...3рд

Жена продолжала приём **#4** весь период беременности, и 24 октября 2014 года родился здоровый ребёнок при нормальных родах. Счастливая пара недавно праздновала год рождения сына.



+++++
29. Болезненные и нерегулярные месячные, конъюнктивит ^{11177...India}

30 сентября 2010 года женщина в возрасте 21 года искала лечения болезненных и нерегулярных месячных. Последние 1½ года её месячные были от 5 до 10 дней позже. У неё также был слипчивый конъюнктивит 3 дня раньше. Не принимала лекарств. Ей назначено:

Для месячных:

#1. CC8.8 Menses Irregular...3рд

Для конъюнктивита:

#2. CC7.3 Conjunctivitis...3рд

Через четыре дня конъюнктивит полностью исчез. Больная продолжала принимать **#2** ещё неделю перед отменой. После трёх недель лечения **#1**, её месячные пришли в норму и были безболезненные, и менструальные проблемы не возвращались. Продолжала приём **#1** два следующих месяца, затем окончила лечение.

30. Бели и удлинённые месячные ^{11278...India}

47-летняя женщина искала лечение бели (белые выделения) и чрезмерного кровотечения в период месячных. Проблемы начались год назад. Гинеколог больной диагностировал фиброиды передней стенки матки и сделали выскабливание в октябре 2012 года, но не было улучшения симптомов. Больная имела также высокое давление, которое контролировали аллопатическими лекарствами. Следующее комбо было приготовлено в воде:

CC3.3 High Blood Pressure (BP) + CC8.5 Vagina & Cervix + CC8.6 Menopause + CC12.1 Adult tonic...6рд в воде.

Через три недели больная доложила о 100% улучшении состояния. Её давление было нормальное. Теперь комбо сделано в таблетках и назначено **3рд** на следующие два месяца. Поскольку у больной не было симптомов, то начато снижение дозировки: **2рд** на один месяц, затем **1рд** на следующий месяц и после **3рд** на два месяца. В октябре 2015 года у больной не было гинекологических проблем, она брала аллопатические лекарства только на повышенное давление.

31. Острая простуда ^{03523...UK}

У 37-летнего мужчины появились симптомы простуды после пребывания с чужой семьёй, в которой был больной. Симптомы только что появились, и он не принимал лекарств. 22 марта 2015 года ему дали следующее комбо:

CC9.2 Infections acute + CC12.1 Adult tonic...3рд

Через день почувствовал себя немного лучше. По крайней мере не стало хуже. На третий день симптомы поправились на 90%, поэтому снизили дозировку до 1рд. На пятый день улучшение было на 100%, и он прекратил приём лекарств.

Заметка издателя: Ускорение лечения виброническим средством в этом случае остановило болезнь.

32. Простуда и кашель ^{10400...India}

52-летняя женщина была на лечении 4 июля 2015 года по поводу простуды. Жаловалась на насморк в последнем месяце и постоянную усталость. Она принимала Crocin (paracetamol) но облегчение продолжалось только один или два дня и симптомы возвращались. За последние тридцать лет она имела тенденцию лежать с простудой 4 или 5 раз в году в среднем. Могло начаться от простуды и окончиться сильным кашлем, который мог длиться месяц или около. Тогда она могла бы брать аллопатические лекарства во избежание этого.

Сначала у больной лечили острые симптомы:

#1. CC9.2 Acute infections + CC15.1 Mental and Emotional tonic...4рд

Через десять дней сообщила, что чувствует себя значительно лучше. Симптомы поправились на около 80% без приёма аллопатических лекарств. Её средство расширено для борьбы с кашлем:

#2. CC19.6 Cough chronic + #1...4рд

Она принимала **#2** в течение 15 дней, после чего симптомы исчезли. Была очень довольна результатами и прекратила приём средства. В ноябре 2015 года была здорова.

33. Боль от перелома запястья ^{01644...USA}

Практик пишет: Когда я проходил обучение на AVP в октябре 2012 года, то доктор Aggarwal сказал нам сделать Оздоровительный Комплект и ходить с ним. Очень рад, что сделал это, потому что жена приятеля (63), которая жила по соседству и была вибропрактиком, позвонила ко мне с просьбой отвезти её в госпиталь. Она споткнулась о большой мяч в темноте, сломала запястье и чувствовала сильную боль – я не узнал её голос сначала, потому что он был искажён из-за шока и боли. За время 20-минутной езды в госпиталь я вспомнил о Оздоровительном Комплекте в моём кошельке, где было средство **CC10.1 Emergencies**. В темноте я не мог увидеть сколько таблеток скатилось в крышку или сколько попало ей в рот, но после приёма средства всё изменилось немедленно. Её дыхание замедлилось и её стоны ослабли. Я дал ей другую дозу перед входом в госпиталь и ещё две в госпитале (но так, чтобы персонал не видел). Через час или немного позже вернулся доктор с рентгеновским снимком. Больной не давали никаких болеутоляющих лекарств до этого времени. Он спросил её об уровне боли в шкале от 1 до 10. Она задумалась на

длительное время и на конец сказала 7. Доктор ответил „ты должна иметь высокую терпимость к боли. Другой бы сказал, что уровень боли был 30! У тебя сломаны кости, которые передвинуты на другую сторону перелома.”

Комментарий практика:

Благодаря молитвам к Бабе и действию **CC10.1 Emergencies**, у пациентки боль была меньше и спокойное состояние ума несмотря на очень сложный перелом.

+++++

34. Раны и ссадины ^{10363...India}

Вечером 22 сентября 2013 года 10-летняя девочка ударилась о жёлоб полный металлических стержней. Пытаясь выбраться из него, она поранила бедро. Когда она пришла к практику, то у неё было обильное кровотечение из 9 или 10 глубоких ран. Следующее комбо было применено:
CC10.1 Emergencies + CC21.11 Wounds & Abrasions...6рд

Её раны начали покрываться коркой поздней ночью и были коричневые и сухие к утру. Не было кровотечения или боли. На следующий день не только кожа стала нормальной, но даже не было рубцов. Доза снижена до **3рд** на 3 дня и затем **1рд** на 2 дня. Два года спустя, в октябре 2015 года, кожа девочки совершенно нормальна без каких-либо следов травмы.

+++++

35. Корова укушенная змеей ^{11972...India}

В сельской местности Индии практик посетил фермера, у которого корову укусила ядовитая змея в 7 часов вечера 23 июня 2014 года. Следующее лечение начато немедленно:

#1. CC1.1 Animal tonic + CC10.1 Emergencies + CC21.4 Stings & Bites...каждые десять минут на 1 час

После этого комбо изменено, чтобы удалить яд из организма:

#2. CC13.2 Kidney & Bladder infections + CC17.2 Cleansing + CC18.1 Brain disabilities + #1...одна доза каждые два часа

Корова начала показывать признаки восстановления и **#2** давали в такой же дозе всю ночь до следующего утра. Поскольку корова продолжала поправляться, то дозу снизили до **3рд** на следующие две недели. В итоге корова выздоровела на 100% от укуса змеи.

+++++

36. Боль челюсти, опспаление дёсен и нёба ^{01163...Croatia}

56-летняя женщина пришла к практику для лечения осложнений после операции на верхней челюсти пару месяцев ранее. После операции чувствовала себя хорошо. Позже появилась боль в челюсти. Её дёсны и нёбо были отёчные, и для неё это слишком неудобным чтобы произвести цементирование зубного моста.

В мае 2015 года пациентке дано:

#1. NM3 Bone Irregularity + NM39 Teeth Decay + NM89 Mouth & Gums + SM26 Immunity + SM27 Infection...3рд

После десятидневного лечения было 30% улучшения. Этого было достаточно для стоматолога, чтобы укрепить её мост. К концу двух месяцев опухоль дёсен и нёба снизилась на 80%. Однако челюсть не выздоровела полностью, поэтому две новые карты добавлены:

#2. NM96 Scar tissue + SR576 Tumours + #1...3рд

В сентябре все симптомы исчезли, и больная сказала, что не имеет проблем с зубами.

+++++

37. Паразитарный сикоз ^{01767...Holland}

30 августа 2014 года 40-летний мужчина искал лечения от паразитарного сикоза (поверхностная грибковая инфекция), впервые появившегося 19 августа. У него были большие пятна на лице, бровях и голове. Он считал, что это связано со стрессом на его работе в качестве инженера. Пятна выглядели так неприятно, что он не мог даже ходить на работу. Его врач диагностировал у него сикоз и прописал антибиотик Fucidin. Поскольку это не помогло, то пациент прекратил приём 29 августа. На следующий день он получил:

#1. CC11.1 Hair tonic + CC11.2 Hair problems + CC15.1 Mental and Emotional tonic...6рд

При осмотре через неделю (5 сентября), больной заявил о 100% излечении. Он воздерживался от чесывания и регулярно принимал средство. Пятна исчезли, и кожа возвратилась к норме. Больной почувствовал большое облегчение от скорого выздоровления. Он продолжал приём такой же дозы в следующих трёх днях, затем ограничился до **2рд** на три дня, **1рд** на неделю, наконец **3рн** на неделю.

Однако, ребёнок пациента тоже заболел. 5 сентября пятна появились на лице и вокруг рта пятилетнего сына больного, и лечение было предложено. Ему дали **такое же комбо...3рд**. никакого иного лечения не применено. Не мог перестать чесаться до 8 сентября, когда зуд снизился и на 100% зуд исчез к 12 сентября. Доза снижена до **2рд** на неделю, затем отменена.

10 сентября у 10-летней дочери пациента также появились пятна на лице, и она брала **такое же средство...4рд**. Через неделю пятна начали исчезать, и в следующие несколько дней её кожа совершенно очистилась. Продолжала **4рд** следующую неделю, **2рд** неделю, затем постепенно прекратила. Год спустя вся тройка пациентов не имела зуда.

38. Хроническая мигрень, аллергия кожи 02802...UK

50-летняя женщина, работавшая в качестве опекунки пожилого соседа практика, искала лечения от сильной мигрени. Она страдала от мигрени всю жизнь. У неё мигрень длилась много дней, сопровождалась тошнотой и периодической рвотой. Обычно она принимала 8 таблеток Парацетамола в день, когда болела голова. Недавно у больной появилась аллергия кожи с некоторым зудом на лице. Не принимала лекарств. 28 июля 2015 года практик дал ей:

#1. CC4.2 Liver & Gallbladder tonic + CC4.6 Diarrhoea + CC4.10 Indigestion + CC10.1 Emergencies + CC11.3 Headaches + CC11.4 Migraines + CC15.1 Mental & Emotional tonic + CC21.3 Skin allergies...каждый час, когда есть мигрень, с постепенным снижением до 1рд при улучшении состояния

Через неделю пациентка сообщила, что чувствует себя лучше на 75%.

При повторном осмотре три с половиной месяца позже (17 сентября 2015 года), она была счастлива и сообщила о полном излечении. Прекратила приём Парацетамола и брала только вибросредства 1рд. Хотя головные боли почти прошли, то оставался некий ментальный стресс и беспокойство о престарелой матери. Ей дано руководство по позитивному мышлению и минимализации беспокойства, находясь полностью в настоящем. Средство изменено на:

#2. CC18.1 Brain disabilities + #1...1рд

В октябре 2015 года она продолжала принимать средство чтобы справиться с беспокойством.

39. Очаговая алопеция 02806...Malaysia

9-летний мальчик обследован 28 Марта 2015 года для лечения очагового облысения. Очаги были около дюйма в диаметре в тыльной части головы (середина теменной области; на фото ниже). Они были там в течение шести месяцев. Мальчик был под наблюдением дерматолога с ноября 2014 года. Дерматолог дал ему внутрь стероиды на шесть месяцев, подкожные инъекции в месте облысения в декабре и стероидные кремы, которые мальчик применял пока не посетил снова практика. В течение этого времени не было видно никакого роста волос. Практик прописал:

#1. CC11.1 Hair tonic + CC11.2 Hair problems + CC12.2 Child tonic + CC21.1 Skin tonic...3рд

#2. CC21.1 Skin tonic...2рд в жидком креме для местного применения

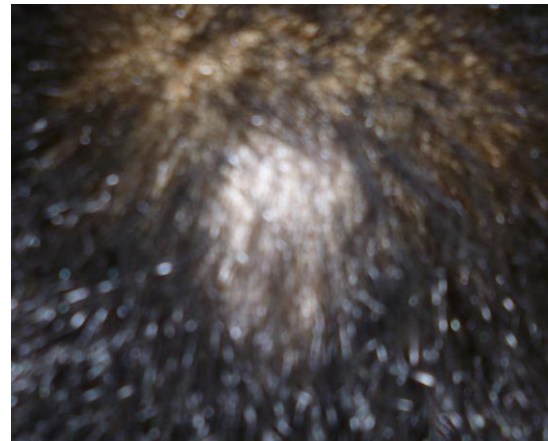

Пациент оставил аллопатические лекарства, когда начал вибролечение. Зона облысения остро отреагировала на вибрионику. Через три недели лечения (18 апреля 2015 года), облысения уменьшилось на 50% вместе с ростом волос (фото внизу). Через шесть недель лечения (9 мая 2015 года), на месте облысения виден нормальный рост волос и нет облысения (фото внизу). Вибролечение продолжалось ещё неделю до отмены.

Комментарий отца больного:

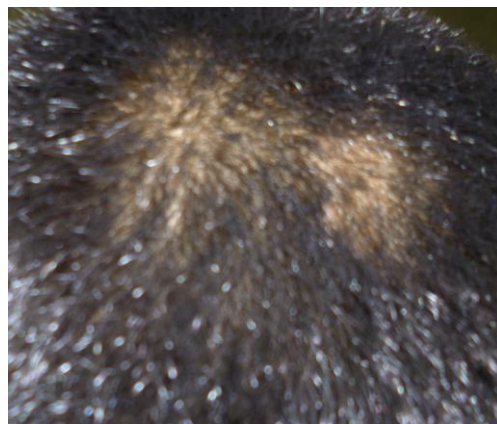
В ноябре 2014 года у моего сына диагностировано очаговое облысение. У него были участки на голове размером с 20-центовую монету. Получал лечение в госпитале, давали таблетки, кремы и уколы, но пятна облысения не показывали изменений. В марте 2015 года мы пошли в клинику Вибрионики в Центре Сатья Саи Бабы. Мы помолились к Свами и начали вибролечение. Благодаря милости Бога, пятна облысения покрылись новыми волосами к маю 2015 года. Нам бы хотелось поблагодарить Багавана и хорошего вибропрактика за лечение моего сына.

28 марта 2015

18 апр. 2015



9 мая 2015



+++++
40. Прорезывание зубов ^{03523...UK}

10-месячная девочка проявляла признаки прорезывания зубов. У неё были красные щёки, два зуба показались из дёсен, и она чувствовала зубную боль несколько дней. Ей применено взвесь Парацетамола для грудных детей для улучшения сна. 27 марта 2015 года применено: **CC11.6 Tooth infections + CC12.2 Child tonic + CC18.5 Neuralgia...Зрд**

Она не могла бы принимать средство на воде, но к счастью открывала рот для получения таблеток. В первый день лечения она спала всю ночь. На следующий день цвет её щёк вернулся к норме. Два дня спустя все признаки боли прошли на 100%.

Доза снижена до 2рд с условием, что может быть увеличена до Зрд только если зубная боль усилится. После шести месяцев ребёнок имел десять зубов и только один раз применено вибро.

+++++
41. Мигрень ^{11568...India}

32-летняя женщина, которая страдала от сильных мигреней в течение последних четырёх лет, обследована в августе 2015 года. Эпизоды были вызваны различными ситуациями, например, физической нагрузкой (поездка, покупки, тяжёлая физическая работа при выполнении домашних работ), психический стресс, громкая музыка, пребывание на солнце, недосыпание. Головные боли обычно длились от 24 до 48 часов. Пробовала аюрведическое лечение без успеха. При болях принимала аллопатические болеутоляющие, которых она теперь хотела избежать. Страдала также от приступов тошноты и беспокойства, которые имела ежедневно. Получила: **CC11.4 Migraines + CC12.1 Adult tonic + CC15.1 Mental & Emotional tonic...Зрд ц воде. При атаках одна доза каждые 10 минут до двух часов при необходимости.**

После трёхдневного лечения была мигренозная головная боль, но как только появились симптомы, она начала принимать комбо каждые 10 минут в течение часа. Сообщила, что была приятно удивлена, когда облегчение наступило после пятой дозы.

Пациентка продолжала приём средства **Зрд**. К 14 октября 2015 года у неё было 90% улучшения и дозу снижено до **1рд**. Пятнадцать дней спустя (29 октября), больная сказала, что чувствует себя полностью здоровой, потому что у неё не было ни одного приступа несмотря на большой физический и психический стресс и недосыпание в этот период. Пациентка получает теперь поддерживающую дозу **1рн**. В случае приступа ей дан совет немедленно принимать средство в воде каждые десять минут в течение часа.

+++++
42. ВИЧ/СПИД ^{11177...India}

24-летняя женщина со СПИДОМ была обследована 12 декабря 2012 года.

Происходила из бедной семьи. Она была заражена ВИЧ своим мужем, который скрывал, что он болел СПИДОМ до их брака шесть лет назад. Год перед рождением её первого ребёнка у неё были осложнения, и она была госпитализирована. Исследования крови показали шокирующий факт, что она заразилась СПИДОМ. К сожалению ребёнок не выжил. С поддержкой своей семьи, она подала на развод, потом начала лечение ВИЧ/СПИДА в местной больнице и принимала аллопатические лекарства. Затем узнала о вибропрактике по соседству.

Когда пациентка вошла, то пожаловалась на усталость. Вид имела усталый и показывала признаки апатии, безнадёжности и отсутствие интереса к жизни. Практик дал:

CC12.1 Adult tonic + CC12.3 AIDS-HIV + CC12.4 Autoimmune diseases + CC15.1 Mental & Emotional tonic...Зрд

После начатого вибролечения пациентка начала поправляться день за днём. Она также продолжала приём аллопатических лекарств, прописанных в госпитале.

Принимала вибросредства регулярно 11 месяцев. В течение этого времени её мировоззрение стало положительным, даже оптимистическим, она начала проявлять интерес к жизни. Нашла работу и начала работать. Спросила практика, можно ли ей снова выйти замуж. Практик посоветовал повторить анализ крови. Она сделала это. Рапорт госпиталя показал, что она добилась огромного успеха. Анализ крови был в пределах допустимых норм. Врачи сказали, что нет никакого риска заражения партнёра и теперь безопасно для неё выходить замуж. Пациентка была очень счастлива и немедленно позвонила практику с радостью сообщая хорошую новость.

Комментарий практика: **Всё это было лиля (чудо) Бабы.**

+++++
43. Инсульт, почечная недостаточность, диабет, проблемы с дыханием, эпилепсия, диплопия, нарушение речи ^{02895...UK}

62-летний человек поступил в госпиталь 23 марта 2014 года с лихорадкой, слабостью и потерей аппетита возможно из-за туберкулёза. Поставлен диагноз коллапса правого лёгкого, переведен в отделение интенсивной терапии, там ввели большие дозы противотуберкулёзных лекарств. Его состояние ухудшилось. У него развился микроинсульт, почечная недостаточность, проблемы с дыханием, эпилепсия, нарушение речи и зрения (двоение) и перфорация пищевода. В связи с тяжёлой дыхательной недостаточностью подключён респиратор и сделана трахеостомия. Был сильно заторможен, классифицировано терминальное состояние, с 12 часами жизни.

Однако пациент пробыл в этом состоянии девять недель. Нуждался в переливании крови и диализе через день. Когда дальнейшие тесты показали, что у него нет туберкулёза, лечение туберкулёза отменено. Но в связи с ошибочным применением противотуберкулёзных лекарств в течение четырёх недель у него развилась недостаточность почек, диабет, эпилепсия.

Через пять месяцев пациент был выписан из госпиталя с трубками, прикреплёнными для диализа и внутривенного питания, поскольку он не мог есть и пить. Он выздоровел от пневмонии, но всё ещё принимал разные аллопатические лекарства, которые получал внутривенно. В этом состоянии был дома около девяти недель. В августе 2014 года начал сам есть, сначала жидкую пищу.

А 23 августа 2014 года пациента лечили следующими комбо:

Для почечной недостаточности:

#1. CC10.1 Emergencies + CC12.1 Adult tonic + CC15.1 Emotional & Mental tonic + CC13.1 Kidney & Bladder tonic + CC13.2 Kidney & Bladder infections ...Зрд

Для инсульта, нарушений речи, диплопии, эпилепсии:

#2. CC10.1 Emergencies + CC12.1 Adult tonic + CC15.1 + Mental & Emotional tonic + CC17.3 Brain & Memory tonic + CC18.1 Brain disabilities + CC18.3 Epilepsy + CC18.4 Paralysis + CC18.5 Neuralgia + CC18.6 Parkinson's disease ... 4рд

Через две недели у больного на 100% вылечена почечная недостаточность, нарушение речи, диплопия, затруднённое дыхание и почти все симптомы инсульта. Не нуждался в диализе. Мог ходить в туалет и одеваться. Но не мог всё ещё принимать твёрдую пищу и пить.

Выздоровление больного продолжается. В октябре 2014 года мог есть и пить нормально, хотя был вынужден принимать малый объём за один раз. В ноябре 2014 года больной начал работать неполный рабочий день у себя в магазине. Поскольку чувствовал себя полностью здоровым, то перестал принимать вибрострелки.

В соответствующем времени возобновил нормальную жизнь. В 2015 году поехал в Индию на четыре недели. По возвращении начал работать в своём магазине полный рабочий день. В марте 2015 года начал водить автомобиль. В мае отставил все аллопатические лекарства согласно с инструкциями врача. В октябре 2015 года оставался в хорошем состоянии.

+++++
44. Гиперактивный мочевой пузырь, недержание 03507...УК

79-летний мужчина страдал от гиперактивного мочевого пузыря - обследован 21 апреля 2015 года. Пятнадцать лет назад у него диагностирован рак простаты и произведена радикальная простатэктомия. Имелись некоторые остатки рубцовой ткани после операции. Вследствие операции на простате и рубцовой ткани ёмкость мочевого пузыря была уменьшена, поэтому имел частое мочеиспускание и недержание, тем более ночью. Это расстраивало его сон. Пациент не принимал никаких лекарств. Был лечён следующими комбо:

CC10.1 Emergencies+CC12.1 Adult Tonic+CC13.2 Kidney & Bladder infections+CC13.3 Incontinence+CC15.1 Mental & Emotional tonic...4рд.

Через четыре недели было некоторое улучшение, но оно не было стойким. В некоторые ночи он всё равно был потревожен позывами на мочеиспускание. В июне его жена сломала ногу. Занятый поддержанием её и выполнением работы по дому, он прекратил вибролечение на шесть недель. Через два месяца после возобновления вибролечения сообщил о 50% улучшения проблем с мочевым пузырём. Далее улучшение продолжалось малыми шагами. 26 сентября 2015 года доложил о 75% улучшении. Ночные нарушения теперь были нечастыми. Был счастлив от этого прогресса. В октябре 2015 года продолжал приём комбо согласно прописанной дозе.

+++++
45. Алкоголизм 00534...УК

Практик пишет: 25-летняя женщина страдала от алкоголизма и перепадов настроения в последние пять лет, употребляя каждую ночь бутылку спирта. Она отрицала свою пагубную привычку. Могла быть агрессивной и злой в отношении к членам семьи. Не могла удержаться на работе более чем два-три месяца в период перепадов настроения и плохого использования времени.

Во время её консультации 9 июля 2015 года я попросил её нажимать точки на меридиане на лице (используя технику ТЭС, техника эмоциональной свободы), в то время, когда она говорила о себе. Затем рассказала о грубых партнёрах (всего 3) начиная с возраста 18 лет. Её регулярно били, но она думала, что это нормально и есть частью любви. После второго жестокого партнёра, она начала пить, чтобы забыть боль и страдания. Я объяснил эффекты питья для её здоровья и помог ей понять преимущества позитивного мышления и освобождения от отрицательных воспоминаний, помог понять, что мы привлекаем и становимся тем, о чём постоянно думаем (Закон притяжения). Я дал ей следующее комбо:

CC3.7 Circulation + CC4.1 Digestion tonic + CC8.1 Female tonic + CC10.1 Emergencies +CC12.1 Adult Tonic + CC13.1 Kidney & Bladder tonic + CC15.1 Mental & Emotional tonic + CC15.2 Psychiatric disorder + CC15.3 Addictions + CC15.4 Eating disorder + CC17.3 Brain & Memory tonic + CC18.1 Brain disability + CC18.5 Neuralgia + CC19.1 Chest tonic + CC19.7 Throat chronic...3рд в воде.

А также посоветовал принимать витамин В комплекс, так как эти вещества могли быть потеряны из-за злоупотребления алкоголем.

В течение следующей недели написала, чтобы быть в контакте, делясь ощущением, как прекрасен был каждый день. Затем поссорилась со своим бойфрендом и оставила его. Считала, что это

очень легко сделать. Сделав это, она почувствовала огромное облегчение в теле. Две недели спустя она проводила время в храме говоря, что чувствовала себя там „спокойной и уравновешенной”.

Через пять недель она договорилась о консультации. Я попросил её принести с собой свой алкоголь, чтобы сделать нозод. Она не согласилась, но при встрече сказала, что практически не пьёт. Она прекратила пить через неделю от начала приёма вибролечения и также начала работать в новом месте. Была очень счастлива. Сказала, что планирует короткий отдых. А также уже готовится к возвращению на дневное обучение, чтобы начать новую жизнь.

Комментарий практика:

На первой консультации я неохотно согласился, чтобы встретиться с матерью больной и услышать о проблемах больной, но она сама отказалась присутствовать, но в конце концов решила приехать со своей матерью. По соглашению с матерью и больной, я работал с самой пациенткой, в то время, как мать пошла на прогулку. Чтобы осмелить её к откровенности, я позволил ей говорить сначала о своём здоровье и диете. Это помогло ей преодолеть волнение. Когда мать вернулась через час чтобы забрать её, то её дочь улыбалась. Мать выглядела потрясённой, увидев это.

Во время второй консультации мать заплакала и сказала, что она „получила свою дочь обратно”. Они готовили вместе, ходили на прогулки, и не было “никакой вспышки гнева ночью”. Под конец сентября 2015 года больная продолжает присылать мне тексты о том, что у неё всё в порядке.

+++++
46. Тяжёлая депрессия, диплопия, бессонница 01339...USA

По рекомендации друга, сын через интернет попросил практика в марте 2014 года полечить его 65-летнюю мать. Мать страдала от депрессии и психических расстройств в последние три года. В это время также имела ряд физических недугов. Потеряла вес, пережила удаление матки, а также появился диабет, высокий холестерин, камни жёлчного пузыря, язвы и изжога, бессонница, тяжёлая мигрень, проблемы с пазухами, геморрой и в настоящее время диплопия. Физические проблемы углубляли депрессию. Она проводила большую часть своего времени в постели, спала. Сын сказал, что проблемы его матери начались во время его брака (смотри заявление внизу). Депрессию лечили психотерапией и психотропами, медитацией и музыкотерапией, но без успеха.

После получения от сына электронного письма, практик побеседовала с сыном и матерью по телефону 23 марта 2014 года. Она переслала следующее:

Для депрессии и иных болезней:

#1. CC12.1 Adult tonic + CC15.1 Mental & Emotional tonic + CC15.2 Psychiatric disorders + CC17.3 Brain & Memory tonic + CC18.1 Brain disorders + CC18.2 Alzheimer’s disease...3рд на неделю, затем 4рд

У больной не было симптомов очищения, поэтому на 12th день лечения, **#1** было заменено на **#2** чтобы включить лечение диплопии:

#2. CC7.1 Eye tonic + CC7.5 Glaucoma + CC7.6 Eye injury + #1...4рд

Кроме того, она получила:

Для бессонницы:

#3. CC15.6 Sleep disorder...одна доза 30 минут перед сном. Если ещё не спит, одна доза каждые 30 минут до 4 раз. Если больная проснулась ночью, то повторить.

Практик не получала больше сведений от семьи более шести месяцев, когда сын прислал через интернет 5 ноября 2014 года сообщение, что его мать недавно почувствовала внезапное и полное выздоровление от депрессии (смотри заявление ниже), а ранее полное выздоровление от диплопии. Практик связалась с семьёй. Пациентка была счастлива и благодарна Саи за возвращение к норме. Теперь она может счастливо готовить для семьи и наслаждаться жизнью с внуками, своим сыном и невесткой. В октябре 2015 года практик лечит ей иные проблемы.

Электронные письма сына больной:

23 марта 2014:

Моя мать погрузилась в тяжёлую депрессию в мае 2011 года и никогда из неё не выходила. Началась в период моей женитьбы в мае 2011 года. Причина неизвестна, но кажется, была вызвана смесью факторов - страх потерять сына из-за другой женщины, организация свадьбы, стресс, супер-жаркое лето, загрязнение в Мумбаи, разногласия с родителями невестки. Всё это кипело в ней и последней каплей было, когда мой тесть сказал что-то очень обидное за несколько дней до моего брака.

Май 2011 года был началом изменений её. Она стала крайне негативной и переполненной гневом. Застряла в прошлом и всегда говорила о прошлом, и сколько грехов она совершила. А также повторялась несколько раз. Она постоянно плачет в течение дня и чрезвычайно боится смерти. Она продолжает думать, что конец близок и боится того, кем она будет рождена в её следующей жизни из-за её плохой кармы. Звонит ко мне в офис несколько раз в день, что очень отвлекает. Поведение отца провоцирует её. Помимо своей душевной боли, она имела несколько телесных недугов также в последние 3 года, что только увеличивает горе. Она потеряла много веса. У неё была удалена матка, имеет диабет, повышенный холестерин, камни жёлчного пузыря, язвы и изжогу, тяжёлые мигренозные боли, проблемы с носовыми пазухами, геморрой и диплопию, что погрузило её ещё больше в депрессию. Любит валяться в постели и спать днём.

Пытались лечить её у психиатра и разными методами (психотерапия, медитация, музыка), но ничто не помогло. В её состоянии ума невозможно медитировать или сосредоточиться на чём-нибудь положительном. Стараемся занять её и заинтересовать, но это всё, что можем сделать.

Люди молятся о сотворении чуда и Бог творит чудеса. Похоже, что Бог не выслушивает наши молитвы. Мы всё ещё ожидаем чуда. Я понимаю, каждый человек проходит через взлёты и падения в жизни, и мы должны платить за наши плохие поступки. Но, если честно, в последние 3 года мама и мы пострадали достаточно, чтобы сжечь плохую карму из нескольких жизней. У нас постепенно заканчивается терпение и получаем разочарование каждый день. Это вредит нашей семье, особенно моей жене, так как мы все живём в одном доме.

5 ноября 2014 года:

Очень рад сообщить, что моя мать в настоящее время полностью вылечена от тяжёлой депрессии, которую имела свыше 3,5 года. Это произошло так внезапно, что нам потребовалось время на осознание этого. Не знаю, как это случилось, но я доверяю Свами, Тебе и Вибрионике, которой нас снабдил. Она принимала её в соответствии как было назначено и произошло чудо. То, что психиатрические лекарства не сделали в течение 3 лет, Вибрионика совершила за менее чем 6 месяцев. Её диплопия исчезла намного раньше, чем она вышла из депрессии. Не помню точно, когда. Моя семья и я безмерно благодарны вам. Последние 3,5 года были очень трудными.

47. Доброкачественная кальцификация груди ^{11573...India}

55-летняя близкая родственница практика волновалась после маммографии, которая показала, что у неё доброкачественная кальцификация левой груди второй категории. Она подвергалась оперативному лечению рака правой груди девять лет назад и регулярно проверялась от того времени. Пришла к практику 3 мая 2015 года, когда решила лечиться вибрионикой и прервать иное лечение. Ей применено:

CC2.1 Cancers + CC2.2 Cancer pain + CC2.3 Tumours & Growths + CC8.3 Breast disorders + CC12.1 Adult tonic + CC15.1 Mental & Emotional tonic...3рд

Спустя три месяца, к её удовлетворению, новые тесты показали, что кальцификация исчезла. Ткань молочной железы была нормальной. Больная продолжала приём средства ещё три месяца. По состоянию на ноябрь 2015 года практик планирует перевести её на поддерживающую дозу **1рд**.

48. Бессонница, тахикардия, булимия, атаки паники и болезненные месячные ^{02658...Italy}

В ноябре 2014 года, женщина в возрасте 48 лет искала лечения проблем, связанных со стрессом. Жаловалась на проблемы со сном в последние 10 месяцев и эпизодическую тахикардию (аномально учащённое сердцебиение). Не принимала лекарств. Ей было дано:

При бессоннице:

#1. CC15.6 Sleep disorders...одна доза полчаса перед сном, и другая в постели. Дополнительную дозу принять если она проснётся ночью.

При тахикардии:

#2. CC3.1 Heart tonic + CC15.1 Mental & Emotional tonic...3рд

Через месяц сон и проблемы с сердцем были решены. Она прекратила приём **#1**, но принимала **#2** следующий месяц из-за продолжающегося стресса. Больная поддерживала контакт с практиком и в декабре она получила лечение сезонного приступа гриппа.

В июне 2015 года искала помощи при приступах паники, и булимии. В дополнение к напряжению на работе, также страдает от продолжающихся финансовых трудностей и проблем в браке. Когда она ругалась с мужем, то сердилась и начинались приступы паники и боли в сердце. Лечилась:

#3. CC3.1 Heart tonic + CC15.4 Eating disorders...3рд

После двухнедельного лечения её симптомы улучшились на 80%. Продолжала приём комбо ещё два месяца. В августе 2015 года, после дальнейшего улучшения, очищающее комбо было добавлено к её лечению для оздоровления организма:

#4. CC17.2 Cleansing + #3...3рд

В сентябре сообщила о безболезненной менструации, тогда **#4** было прекращено и больной дано следующее комбо для длительного употребления:

Для болезненных месячных, паники и булимии:

#5. CC8.1 Female tonic + #3...3рд

В октябре 2015 года булимия и атаки паники полностью исчезли, хотя боль при менструации не уменьшилась. Продолжает приём **#5**. Больная сообщила, что она временами принимает дополнительную таблетку, когда поссорилась с мужем и появилась боль в сердце. Чувствует себя спокойнее после приёма комбо и боль исчезла.

49. Эмоциональные трудности у ребёнка ^{02128...Argentina}

Мать пришла к практику, потому что беспокоилась о свою 6-летнюю дочь. У неё был плохой характер, она была упряма, и имела трудности в школе. Девочке было дано:

CC12.2 Child tonic + CC15.1 Mental & Emotional tonic + CC17.2 Cleansing + SR542 Aethusa Cyn...3рд

После двухнедельного лечения мать сообщила, что её дочь поправилась на 90%. Она планировала продолжить назначенное лечение на нескольких следующих недель.

Заметка редактора: **SR542 Aethusa Cyn** уже включена в **CC12.2 Child tonic**.

50. Деменция и невнятная речь после лечения рака молочной железы ^{02864...USA}

Женщина (47 лет) связалась с практиком в поисках облегчения от недугов, которые развились как осложнение аллопатического лечения рака молочной железы. После двойной мастэктомии в апреле 2014 года, она окончила химиотерапию в ноябре 2014 года и лучевую терапию в январе 2015 года. После этого начало развиваться слабоумие и прерывистая речь или заикание. Имела консультацию у невропатолога по поводу деменции, который подтвердил, что её нервная система была повреждена вследствие рака и его лечения. Невропатолог также отметил, что она показала крайнюю истерию во время первой консультации. Была подавлена. Её чувство уверенности было подорвано из-за деменции и чувства вины – она считает, что семья её сына распалась из-за её болезни. Она также не была полностью вылечена от рака. Принимала гормональную терапию и лекарства на рак молочной железы. Начала лечение вибрионикой 15 июня 2015 года с:

#1. NM5 Brain TS + NM6 Calming + NM25 Shock + NM67 Calcium + NM91 Paramedic Rescue + NM105 Visc Alb (F) + NM106 Visc Alb (FG) + NM110 Essaic + BR3 Depression + BR4 Fear + BR6 Hysteria + BR7 Stress + SM9 Lack of Confidence + SM13 Cancer + SM41 Uplift + SR253 Cal Fluor + SR256 Ferrum Phos + SR257 Kali Mur + SR265 Aconite + SR271 Arnica + SR281 Carbo Veg + SR345 Calendula...4рд

Через неделю от начала лечения позвонила с жалобой на острую инфекцию мочевыводящих путей. Практик объяснил, что тело переживает синдром очищения и освобождения от токсинов, которые вызвали инфекцию мочевых путей. Несмотря на дискомфорт, больная была воодушевлена тем, что исцеление началось. Практик немедленно приостановил **#1** и дал следующее лечение:

Для ИМП:

#2. CC10.1 Emergencies + CC13.2 Kidney & Bladder Infections...6рд

Инфекция побеждена в течение 2 дней. Затем больная возобновила **#1...1рд** с инструкциями прекратить если ИМП повторится, вернуться к **#2** немедленно и возобновить **#1** только тогда ИМП пройдёт. После трёхнедельного лечения (6 июля 2015), больная сообщила о 60% улучшении памяти. Её речь почти возвратилась к норме, и она чувствовала себя эмоционально устойчивой. Отношения с семьёй также постоянно улучшались. Продолжала приём **#1...1рд**.

3 сентября 2015 года больная позвонила, сообщив, что медицинское заключение показало её выздоровление от рака. У неё нет проблем с памятью, речь вернулась к норме, и она чувствует себя достаточно уверенно, чтобы вернуться к управлению бизнесом. В октябре 2014 года продолжала вибролечение с #1...2рн.

51. Клиническая депрессия ^{03503...UAE}

Когда 60-летняя женщина из Мумбаи, гостившая у своей дочери в Дубае, пришла к практику 21 января 2015 года, она плакала неудержимо. Её семья объяснила, что в течение 21 года она страдала от клинической депрессии. Принимала антидепрессанты, которые помогли, но депрессия усилилась в последние 9 лет после смерти от рака её брата. В частности, между 9 утра и 2 часами после обеда она плакала неудержимо. После 2 часов по полудни она чувствовала себя немного лучше. Она страдала от страха смерти после неожиданной потери брата и „потери“ своей дочери, которая вышла замуж примерно в то самое время, когда возникла депрессия. Она принимала 20мг флюдака (флуоксетина) чтобы помочь пережить каждый день. Иные болезни включали диабет, высокое давление и невралгию ног, которые были контролированы аллопатическими лекарствами: (Diamicon MEX 500 OD, Amlodipine, and Combiflam 400mg). Двадцать один год ранее у неё был туберкулёз и удаление матки.

Пациентка получила следующее лечение для депрессии:

CC8.1 Female tonic + CC8.6 Menopause + CC10.1 Emergencies + CC15.1 Mental and Emotional tonic + CC15.2 Psychiatric disorders... 6рщ на 7 дней, затем 4рд

После трёх дней приёма средства у больной отмечено 50% улучшения и перестала плакать. Через пять дней было уже 80% улучшения и прекращён приём антидепрессантов. К девятнадцатому дню периоды депрессии сократились от часов до минут. Эпизоды продолжались менее 5 минут по сравнению с 3-4 часами прежде, и она возвращалась к норме значительно быстрее. Через 4 недели больная выздоровела в 100%. Девять месяцев спустя по-прежнему чувствует себя хорошо. Продолжает приём средства **4рд**, поскольку не хочет прерыва из-за боязни рецидива. Практик будет продолжать наблюдение больной до момента, пока она не приобретёт больше уверенности в себе и будет с ней работать, чтобы постепенно снизить дозировку до **1рн**.

Комментарий дочери больной:

Вибрионика есть нашим чудесным другом. Мне больно было видеть, как мама горько плачет с 9 утра до 2 часов каждый день. Она плакала как ребёнок и держалась за кого-нибудь, кто даст ей поддержку. После приёма вибрионики со второго дня она почувствовала улучшение и к четвёртому дню была счастливой мамой, которую я знала прежде. Она действительно наслаждается своим пребыванием с нами, а также смеётся и шутит с нами. Мать Саи благославила мою маму и нашу семью. Мы очень благодарны за лечение и молимся, чтобы наш вибропрактик продолжал работать.

52. Хроническая депрессия ^{03505...UK}

Мужчина 50 лет страдающий от длительной депрессии, пришёл лечиться 20 декабря 2014 года. Он был учителем математики, сверхчувствительный к стрессу, психически возбуждённый, легко рождался и склонен к вспышкам гнева. Три года ранее у него появились мысли о самоубийстве. Его длительная борьба с депрессией с 14-летнего возраста разрушила уверенность в себе. Не принимал никаких лекарств. Получил совет и:

CC12.1 Adult tonic + CC15.1 Mental and Emotional tonic + CC15.2 Psychiatric disorders + CC17.3 Brain and Mental tonic...3рд в воде

Через 10 дней лечения больной сказал, что от начала вибролечения у него не было никаких эпизодов депрессии, качество сна улучшилось и почувствовал себя лучше, получив средство от стресса. Далее находится в постоянном контакте с практиком. Под конец трёх месяцев он сообщил о 90% улучшении своего самочувствия.

Постепенно его оставили суицидальные мысли. После шестимесячного лечения больной написал практику, “Одно из возможных изменений, которое я заметил, звучит довольно нездорово, но я вижу по утрам петлю в моём воображении после пробуждения, которая является остатком того, что я чувствовал в молодости. Но это воображение редко появляется теперь.”

Через восемь месяцев (август 2015 года) пациент сообщил о 95% улучшения настроения. А к 1 ноября 2015 года у пациента удерживается улучшение, и он продолжает вибролечение.

53. Зависимость от табака ^{10400...India}

30-летний мужчина, имеющий зависимость от жевания табака в течение последних пятнадцати лет, хотел избавиться от этой привычки. Не пробовал никакого лечения прежде, когда пришёл к практику 2 апреля 2015 года. Он получил:

#1. CC15.1 Mental & Emotional tonic + CC15.3 Addictions...3рд

Через неделю больной сообщил, что снизил жевание табака на 85% и уменьшилось стремление потреблять его. Однако, внезапно развилась диспепсия. Для исправления её он получил:

#2. CC4.10 Indigestion + CC17.2 Cleansing + #1...3рд

Через три недели больной сообщил, что потребление табака снизилось на 95% и диспепсия поправилась на 80%. Позвонил через пять недель с сообщением, что вообще прекратил жевание табака. Проблема с диспепсией исчезла. В ноябре 2015 года больной не вернулся к прежней зависимости. Но поскольку это была 15-летняя привычка, то пациент продолжал приём средства **3рд** пока не начал процедуру уменьшения в декабре 2015 года.

54. Бессонница ^{11176...India}

75-летняя женщина искала лечения от бессонницы 1 сентября 2015 года. Проблема существовала восемь месяцев. Не принимала никаких лекарств. Ей дано:

CC15.6 Sleep disorders...1рд перед сном

В течение нескольких следующих недель чувствовала стабильное улучшение. Через неделю могла спать 2 часа ночью. В следующие две недели это было уже 4 часа ночью. К концу четвёртой недели она полностью вылечилась от бессонницы. В октябре 2015 года она наслаждалась хорошим, спокойным 12-часовым сном от 9 вечера до 9 утра. Дан совет постепенно снижать дозу.

55. Алкогольная зависимость ^{11210...India}

26-летний мужчина имел привычку пить ежедневно. Это продолжалось четыре года. Он приписывал свою привычку эмоциональному стрессу, вытекающему из имущественных споров в семье. В 2011 году у него было настолько высокое давление, что он был вынужден поступить в госпиталь для лечения, хотя его давление пришло в норму после лечения. В мае 2013 года он попросил мать помочь ему найти лечение от алкоголизма. Она связалась с практиком. Он дал:

CC15.1 Mental & Emotional tonic + CC15.3 Additions...3рд

В августе 2013 года семья сообщила, что он полностью перестал пить. Отказывался пить даже слабые алкогольные напитки, такие как пиво из-за боязни рвоты.

56. Хроническая мигрень, несварение, атаки паники, боль конечностей ^{03507...UK}

Женщина 30 лет искала лечения от разных проблем со здоровьем. Она страдала от мигрени несколько лет, диспепсии с желудочным рефлюксом и умеренных приступов паники более пяти лет. У неё также болел старый перелом правой стопы и имела боль, проходящую вниз вдоль обеих рук в течение двух лет. Пробовала болеутоляющие в прошлом с временным эффектом, но ничего не принимала сейчас. 25 ноября 2015 года она начала:

Для несварения и паники:

#1. CC3.7 Circulation + CC4.1 Digestion tonic + CC4.10 Indigestion + CC10.1 Emergencies + CC12.1 Adult tonic + CC15.1 Mental & Emotional tonic...6рд

Для мигрени, мышечно-костной и невроболи:

#2. CC11.4 Migraines + CC18.5 Neuralgia + CC20.3 Arthritis + CC20.4 Muscles & Supportive Tissue + CC20.7 Fractures ...6рд

Через неделю состояние значительно улучшилось. Боль в ногах совершенно исчезла. Пищеварение сильно улучшилось (90%), рефлюкс прекратился, и могла есть пищу вроде бобовых и круп, которые давали несварение прежде. Не имела больше никаких приступов паники. В целом, она почувствовала, что её психическое состояние также намного поправилось (90%), чувствовала себя спокойнее и счастливее. Мигрени значительно сократились (75%); даже если она имела приступ, то он не был сильным и заканчивался быстро. Продолжала лечение.

12 января 2015 года она пришла для лечения острых симптомов после аварии, происшедшей при утреннем выгуле пса, на час раньше. Её торс и спина были вывернуты, когда пёс внезапно прыгнул в сторону. Она была тянута за поводок. Её торс был резко искривлен. Имела сильную боль в спине и не могла наклониться из-за боли. Имела также боль в груди при дыхании. Не принимала лекарств. Практик попросил её прервать #1 and #2 и принимать:

Для боли в спине и груди при дыхании:

#3. CC10.1 Emergencies + CC15.1 Mental & Emotional tonic + CC20.2 SMJ Pain + CC20.4 Muscles & Supportive tissue + CC20.5 Spine + CC20.7 Fractures...каждые 10 минут до 2 часов

Через час почувствовала, что мышцы спины расслабились как будто развязан узел и боль в грудной клетке передвинулась в солнечное сплетение, что позволило ей дышать без боли. Через два часа интенсивность боли уменьшилась до терпимой границы, и она могла наклоняться.

Больная продолжала пригублять лекарства каждые полчаса. К следующему дню она почти пришла в норму, только лёгкая остаточная боль была по левой стороне спины. К 15 января, после 4 дней лечения боль полностью прошла. Она не возобновлялась. #3 отменено и #1 и #2 возобновлено.

В октябре 2015 года у неё не было хронических симптомов за исключением мигрени, которая ослабла на 90%. Продолжает приём #1 и #2 Зрд.

+++++

57. Внутримозговое кровоизлияние, несварение, рвота и запор, бессонница, нейродермит, и возрастная дебильность ^{11573...India}

88-летняя прапрабабушка практика страдала от многих болезней в июне 2015 года. Её здоровье резко ухудшилось после падения в декабре 2012 года, когда она сломала правое плечо. Она также ударила головой и получила ушиб головы. Это привело к кровоизлиянию в мозг в феврале 2013 года. Четыре месяца после кровоизлияния у неё начались приступы рвоты, сопровождающиеся плохим пищеварением. Её питание было минимальное, она не могла даже пить воду или чай свободно и становилась всё слабее. Аллопатические и аюрведические лекарства пробовано, но её состояние не улучшалось. Гомеопатическое лечение давало временный эффект.

После несчастного случая появилась боль в шее, ишиас, бессонница, запоры, и совсем недавно, нейродермит, вызывавший зуд по всему телу. Иногда кровоточила после царапин, что делало зуд ещё хуже. Следующее комбо было дано на воде:

Для хорошего самочувствия:

#1. CC3.1 Heart tonic + CC4.1 Digestion tonic + CC4.2 Liver & Gallbladder tonic + CC8.1 Female tonic + CC9.1 Recuperation + CC10.1 Emergencies + CC12.1 Adult tonic + CC13.1 Kidney & Bladder tonic + CC15.1 Mental & Emotional tonic + CC17.3 Brain & Memory tonic + CC18.1 Brain disabilities + CC19.1 Chest tonic + CC20.1 SMJ tonic + CC21.1 Skin tonic...Зрд

Для несварения, рвоты и запоров:

#2. CC4.4 Constipation + CC4.6 Diarrhoea + CC4.8 Gastroenteritis + CC4.10 Indigestion + CC4.11 Liver & Spleen...Зрд

Нейродермит:

#3. CC3.7 Circulation + CC12.4 Autoimmune diseases + CC21.2 Skin infections + CC21.3 Skin allergies + CC21.6 Eczema + CC21.7 Fungus + CC21.10 Psoriasis + CC21.11 Wounds & Abrasions...Зрд

Для перелома и боли:

#4. CC20.2 SMJ pain + CC20.3 Arthritis + CC20.4 Muscles & Supportive tissue + CC20.5 Spine + CC20.6 Osteoporosis + CC20.7 Fractures...Зрд

От бессонницы:

#5. CC15.2 Psychiatric disorders + CC15.6 Sleep disorders + CC18.2 Alzheimer's disease + CC18.5 Neuralgia...1рд на ночь

Замечено быстрое улучшение. Через неделю больная начала пить воду и суп из чечевицы, запоры прошли, зуд ослабл, цикл расчёсывания остановлен, и её боль уменьшилась на 30%. Теперь она могла спать спокойно.

Через месяц полное клиническое исследование показало, что её жизненно важные органы функционируют нормально и что было на 70% улучшение последствий травмы головы. К этому времени ишиас и другие боли прошли, она была весёлой и оживлённой, и начала есть полутвёрдую пищу. Продолжает прежнее лечение.

В течение последних трёх месяцев её жизни часто была в состоянии медитации счастливо говоря о Свами. Она знала Бабу в течение 30 лет, но никогда о нём не говорила перед началом вибролечения. Она мирно отошла в свою небесную обитель 12 октября 2015 года.

+++++

58. Старческое слабоумие ^{10831...India}

У 96-летней женщины диагностировано старческое слабоумие год перед началом вибролечения. Её врачи не рекомендовали лечения в связи с пожилым возрастом. Дама не могла справиться со своими ежедневными потребностями, как посещение туалета. Она полностью зависела от сына, который ухаживал за ней практически круглосуточно. Он узнал о вибрионике и связался с вибропрактиком, который посетил его мать. Практик нашёл её лежащей в постели совершенно безразличной к окружающему миру. Ей было дано:

CC12.1 Adult tonic + CC18.2 Alzheimer's disease...3рд

Менее чем через неделю после начала лечения комбо, рефлексy больнй стали улучшаться. Она стала напористой, даже упрямой, и отказалась от прикроватного ночника, желая ходить в туалет.

После второй недели лечения она начала без помощи ходить в туалет с помощью ходунка и начала удовлетворять сама все свои потребности. Продолжает ежедневный приём вибрионики. Благодаря ей, состояние было стабильным свыше двух лет. В возрасте 98 лет отправилась в небесное обиталище.

+++++

59. Паралич ^{11176...India}

16 июля 2014 года 82-летний человек жаловался на головокружение и изнеможение. Был госпитализирован в бессознательном состоянии, страдал от паралича. Обследовавшие его врачи не давали ему шансов на выживание. Через неделю он был отослан домой в полубессознательном состоянии. Не имел никакого лечения. В тот же день сын вызвал практика, который применил:

CC18.4 Paralysis...3рд

В первую неделю было небольшое улучшение. Через месяц пациент был полностью в сознании, симптомы инсульта снизились на 20%, начал снова говорить. Продолжал поправляться и в итоге вернулись его двигательные способности. Через шесть месяцев вибролечения он выздоровел на 100% и вернулся к нормальному состоянию. Дозу постепенно довели до **1рд** для поддержания.

+++++

60. Эпилепсия, нерегулярные месячные, запоры ^{11310...India}

13-летняя девочка осмотрена для лечения эпилепсии 16 сентября 2013 года. Приступы начались, когда ей было 8 лет, шесть месяцев после того как она упала с 10-футовой крыши. У неё начались приступы каждый месяц. В моменте обращения имела приступы каждые 15-20 дней, и страдала от головной боли и позывов на рвоту. Была слабая и имела запоры. Практик дал:

Для эпилепсии:

#1. NM50 Epilepsy + NM63 Back-up + NM86 Immunity...6рд

Для жизнеспособности:

#2. CC3.2 Bleeding disorders + CC3.7 Circulation...3рд

Для запоров:

#3. CC4.4 Constipation + CC4.10 Indigestion...2рд

К 10 ноября, её следующему визиту через 8 недель, сообщила, что перенесла только один припадок, который был накануне. Головная боль и тошнота поправились на 50-60%.

Лечение продолжалось ещё около 3 месяцев. К этому времени начальные симптомы улучшились на 90%. Однако, появились нерегулярные месячные. Они часто были с опозданием на 2 или 3 дня. Имела также сильные белые вагинальные выделения и боли в нижней части живота. В этот момент (4 февраля 2014 года), доза **#1** снижена до 1рд, **#2** и **#3** прекращены и дано новое:

Для нерегулярных месячных и вагинальных выделений:

#4. CC8.5 Vagina & Cervix + CC8.8 Menses Irregular...6TD

Практик также посоветовал больной принимать протеиновый порошок и пить много воды.

Два месяца позже (7 апреля 2014 года), больная сообщила, что она полностью выздоровела – нет припадков, головных болей, тошноты или проблем с месячными. Она хотела продолжать вибролечение, поэтому **#1** продолжено **1рд**, а **#4** снижено до **2рд**.

Через следующих два месяца (3 июня 2014 года), иное комбо добавлено:

Очищение:

#5. CC17.2 Cleansing...3рд на один месяц только, с обилием воды

Пациентка успешно окончила очищающее лечение. В октябре 2015 года она продолжала приём поддерживающей дозы **#1...OW** для предотвращения рецидива эпилепсии.

Комментарий издателя:

Для практиков, имеющих только ящик 108CC, **#1** выше можно заменить на **CC12.2 Child tonic + CC18.3 Epilepsy**

61. Хроническое чихание и насморк, нерегулярные месячные ^{11177...India}

41-летняя женщина искала лечения хронического насморка и чихания 25 сентября 2010 года. Проблема существовала в течение свыше 20 лет. Она страдала от приступов длительного чихания, иногда чихала непрерывно более 300 раз, особенно после мытья волос. Она могла быть настолько истощена, что должна была после этого спать в течение от 4 до 6 часов. Страдала также от чувства тяжести в голове и болезненных нерегулярных месячных. Не брала лекарств. Назначено: **CC8.8 Menses irregular + CC19.2 Respiratory allergies...4рд**

Через два дня больная сообщила, что насморк и чихание уменьшились на 25%. Через два месяца все проблемы ослабли на 80%, поэтому дозу снизили до **3рд**. Через четыре месяца пациентка была полностью вылечена. Она всё ещё выражает свою сердечную благодарность Свами, поскольку она верит, что её болезни были вылечены благодаря Его Милосердию.

62. Хроническое чихание и насморк ^{02799...UK}

9-летний мальчик имел приступы хронического чихания и насморка и осмотрен 27 июня 2015 года. Мать сказала, что заболел 8 лет назад, в возрасте года. Часто по утрам чихал без остановки в течение нескольких минут после пробуждения. Он часто имел припадки в школе, длившиеся 3-4 минуты. Мальчик был очень огорчён этим, и это вызывало беспокойство родителей. Ему прописан спрей в нос, но это не помогло. Не принимал других лекарств ему прописано следующие комбо:

Для чихания:

#1. SR520 Phrenic Nerve (CM)...разовая доза, введённая практиком

Для чихания и насморка:

#2. CC12.1 Adult tonic + CC12.2 Child tonic + CC17.3 Brain & Memory tonic + CC19.1 Chest tonic + CC19.2 Respiratory allergies + CC19.6 Cough chronic + CC19.7 Throat chronic...4рд на месяц, затем 3рд

После двухдневного лечения мать больного позвонила с сообщением, что чихание снизилось на 70%. После трёхмесячного лечения (26 сентября), мать мальчика сказала, что не было больше затяжного чихания. Она оценила улучшение на 95%. А также сказала, что насморк снизился на 75%. Мальчику сказано продолжать **#2 3рд** ещё месяц, потом снизить до **2рд**.

63. Астма, простуда и грипп ^{03503...UAE}

50-летний человек обследован 29 ноября 2014 года для лечения приступов бронхиальной астмы, которая у него была с 8-летнего возраста, а также склонности к простудам и гриппу каждый год в начале зимы. В течение последних пяти лет он страдал от 1 до 2 месяцев ежегодно от простуды в дополнение к астме. Он часто брал два курса разных антибиотиков для лечения. С приближением зимы у него уже начинались приступы астмы, для лечения которых он должен был брать ингаляции по крайней мере три-четыре раза в день. При осмотре не было симптомов. Назначено:

Для астмы:

#1. CC12.1 Adult tonic + CC15.1 Mental & Emotional tonic + CC19.1 Chest tonic + CC19.4 Asthma attack...3рд

В течение первых трёх дней лечения больной страдал от очищения в виде головной боли и усталости. На пятый день почувствовал, что приступы астмы ослабли на 50%. Через десять дней астма прошла, и он перестал принимать ингаляции.

В этот момент у больного начали проявляться признаки простуды/гриппа включая острую боль в горле и кашель. Он решил не идти к аллопату и ему назначено:

Для простуды/гриппа:

#2. CC9.2 Infections acute + CC10.1 Emergencies + CC15.1 Mental & Emotional tonic + CC19.1 Chest tonic + CC19.3 Chest infections chronic + CC19.6 Cough chronic + CC19.7 Throat chronic...6рд в воде

К пятому дню у больного отмечено 100% отсутствие боли в горле, чихания и насморка. Однако, кашель и прилив крови к груди сохранялись даже на десятый день без признаков улучшения. Подозревая более глубокую причину практик изменил средство на:

#3. CC9.3 Tropical diseases + #2...6рд в воде

У пациента началась реакция очищения в течение трёх дней. Чувствовал усталость и был очень сонный, но решил продолжать. На четвёртый день кашель уменьшился на 40%. К седьмому дню кашель и стеснение в груди исчезли, был полностью здоров. Продолжал приём средства в дозе **3рд** в течение двух недель, потом **1рд** на следующую неделю. Восемь месяцев после выздоровления, в октябре 2015 года, не имел рецидива астмы или простуды/гриппа, грудная клетка остаётся здоровой.

Комментарий практика:

Пациент был полностью вылечен благодаря Милости Свами. Он чрезвычайно благодарен за то, что Вибрионика Саи сделала для него. Он прислал несколько пациентов ко мне и помогал в организации трёх лагерей вибрионики для строителей в нашей стране.

64. Хронический аллергический ринит 03507...UK

1 декабря 2014 года 61-летний хирург обратился за помощью в лечении длительных приступов чихания утром из-за хронического аллергического ринита. Имел эту проблему с детства. В течение утренних приступов, кроме чихания, он также страдал от насморка и зуда в горле. Приступы чихания могли быть вызваны домашней пылью, пыльцой и другими неизвестными причинами. Лечение антигистаминными и противоотёчными препаратами давало только временное облегчение. Пациент не принимал лекарств, когда был осмотрен. Лечился следующими комбо: **CC10.1 Emergencies+CC12.1 Mental & Emotional tonic+CC19.2 Respiratory allergies+CC19.3 Chest infections chronic...3рд**

Через три недели больной сообщил о 60% улучшении. Продолжал принимать вибросредство. Однако, будучи занятым хирургом, он не всегда справлялся с приёмом прописанной дозы или даже не принимал своевременно. А 2 февраля 2015 года доложил о 90% улучшении. Длительные приступы чихания теперь были редкими. Через шесть следующих месяцев лечения (30 июля 2015 года), больной сообщил, что улучшение сохранялось. Иногда могло быть некоторое чихание ночью, но в дневное время чихание полностью прекратилось. Он постепенно снижал дозу, а потом прекратил приём. В октябре 2015 далее остаётся почти без признаков аллергического ринита.

65. Одышка и усталость, психоз 03507...UK

Мужчина 53 лет пришёл для лечения одышки 11 февраля 2015 года. Руководил магазинам одежды. Раньше был заядлым курильщиком, но бросил курить четыре года назад. В прошлом страдал от приступов астмы, с которыми хорошо справлялись аллопатические лекарства. Но два месяца назад он начал испытывать сильную одышку от малейшей физической нагрузки. Антигистаминные препараты и ингаляции не помогали. Пройти даже несколько шагов для него было трудно. Чувствовал себя очень усталым, не хватало энергии, он перестал ходить на работу. Обследован врачом общей практики, а затем кардиологом. Все тесты были в норме. Наконец, его врач прописал муколитическое средство для очистки от слизи лёгких. Это также не помогло.

Пациент имел своё собственное объяснение для одышки. Он считал, что некоторые люди, желающие ему вреда, прокляли его. Нашёл предупреждающие признаки чёрной магии в своём саду. Его друзья и родственники согласились с ним. Пациент был очень обеспокоен, но практик убедила его и попросила довериться Богу. Она прописала:

#1. CC3.4 Heart emergencies + CC10.1 Emergencies + CC12.1 Adult tonic + CC15.1 Mental & Emotional tonic + CC15.2 Psychiatric disorders + CC17.2 Cleansing + CC17.3 Brain & Memory tonic + CC18.1 Brain disabilities + CC19.3 Chest infections chronic...в воде, попить **каждые десять минут** целый день.

#2. CC3.7 Circulation + #1...брд

Больному предложено начать приём только **#1**. Через два дня лечения сообщил о 30% улучшении одышки, и ему сказано прервать приём **#1** и начать приём **#2**. Через два дня он почувствовал 50% улучшения и вернулся на работу. Продолжает поправляться, может ходить значительно больше. Через неделю он заметил, что во время прогулки в его магазин одышка была только один раз, когда прежде он был вынужден сделать несколько остановок чтобы успокоить дыхание. Прекратил приём муколитического средства прописанного доктором. Через неделю сообщил, что чувствует себя нормально. Во время ходьбы к своему магазину он не чувствовал одышки и не было нужно останавливаться, и отдыхать даже один раз. Сообщил о полном выздоровлении.

Практик посоветовал больному продолжать приём средства **брд** ещё одну неделю, затем **Зрд** на две следующие недели, после **1рд** на две недели перед окончанием. Однако больной прервал лечение после двух недель, поскольку чувствовал себя хорошо.

В мае он снова сильно заболел, появилась одышка и надо было его госпитализировать. Пульмонолог диагностировал ХОБЛ. Лёгкие больного были ослаблены курением, которое он оставил только в последние годы. В октябре 2015 года чувствует себя хорошо.

Примечание редактора:

Этот доклад показывает, как Вибрионика помогает в острых случаях одышки, когда иные лекарства бессильны. Для больного с ХОБЛ есть существенным то, что вибролечение надлежит продолжать длительное время.

+++++
66. Сенная лихорадка 03507...UK

Работающий 42-летний установщик телевизоров имел симптомы сенной лихорадки 6 июня 2015 года. Болел с детства. Сообщил, что сенная лихорадка началась у него в возрасте 10 лет, когда отец взял его, чтобы увидеть лошадей в полях. С этого времени имел регулярные приступы каждую весну и лето с вытеканием слёз и насморком, а также чувство недомогания и внутреннего возбуждения. Пробовал разные антигистаминные препараты, без успеха. Не лечился. Дано: **CC10.1 Emergencies + CC12.1 Adult tonic + CC15.1 Mental & Emotional tonic + CC19.2 Respiratory allergies + CC19.5 Sinusitis...Зрд**

Первая доза в воде была дана прямо под язык больного. Через пару минут больной сказал, что, хотя это звучит 'глупо', но он чувствует себя намного лучше уже сейчас. Он чувствовал внутреннее спокойствие. Возбуждение исчезло. Через полчаса прекратились всхлипывания. Выглядел хорошо.

Через две недели сообщил, что принимает средство только два раза в день. Когда приступ был слабый, то симптомы исчезали за несколько минут. Но в пасмурные дни, когда количество пыльцы было высокое, могли быть тяжёлые приступы, и тогда вибро не давало эффекта. Пациент был проинструктирован, что при тяжёлых приступах он должен увеличить дозировку до брд, а первая доза дня должна состоять из одной дозы каждые 10 минут в течение 2 часов.

Через три недели доложил, что нет изменений состояния. В дальнейшем обсуждении практик узнал, что больной имеет трудности с приёмом средства на работе. Он имел очень насыщенный график, работал семь дней в неделю, иногда до поздней ночи. Практик сказал больному о важности здорового образа жизни и диеты, а также дал указания по технике расслабления, дыхательных упражнений, чтобы практиковать утром и вечером, а также снижения стресса и обеспечить равновесие в жизни. К сожалению, в октябре 2015 года практик не имел никакого ответа от пациента.

Заметка издателя: Соблюдение прописанной дозировки влияет на эффективность вибролечения.

+++++
67. Бронхит, кашель, хроническое несварение 03524...USA

Одарённая певица религиозных песен (86 лет) обратилась за лечением хронического бронхита. Болезнь началась три года раньше от кашля с мокротой, который перешёл в тяжёлый бронхит. Затем приступы бронхита были вызваны аллергией на ароматические палочки и другие сильные

запахи. Она постоянно нуждалась в ингаляциях и часто принимала антибиотики. Хотя пела религиозные песни в течение последних 20 лет, то не могла петь с уверенностью, поскольку боялась надоедливости кашля и мокроты. Была подавлена эмоционально и ментально и начала чувствовать усталость, вследствие чего потеряла вес. Имела также проблемы с пищеварением последние 15 лет. Больной назначено:

От несварения и похудения:

#1. CC4.10 Indigestion + CC6.1 Hyperthyroid + CC12.1 Adult tonic + CC15.1 Mental & Emotional tonic...3рд

Для бронхита:

#2. CC9.2 Infections acute + CC10.1 Emergencies + CC19.2 Respiratory allergies + CC19.3 Chest infections chronic + CC19.4 Asthma attack + CC19.6 Cough chronic...4рд на две недели и далее 3рд

Уже на следующий день она послала практику сообщение о том, что уже была на пути к выздоровлению. Через три дня почувствовала себя значительно лучше с общим улучшением на 25%. Через неделю она могла петь и принести свою благодарную дорожку Господу. Приблизительно через месяц после начала вибротерапии, она поправилась на 80% и полностью освободилась от кашля и мокроты. Её пищеварение также улучшилось, и она набрала три фунта, что было много для неё, потому что она была худая и имела высокий метаболизм.

В середине октября 2015 года дозировки **#1** и **#2** снижены до **1рд**. В начале ноября пациентка чувствовала себя на 90% лучше в целом. В период вибротерапии она не принимала никаких аллопатических лекарств за исключением спорадического использования ингалятора.

Комментарий практика:

Пациентка чувствует себя прекрасно, радуясь прибавке веса и излечению бронхита. Она очень счастлива и благодарна Свами за то, что может снова петь о Его Славе!

+++++
68. Хроническая боль поясницы, депрессия, частые месячные, чихание ^{03529...UAE}

38-летняя женщина искала лечения от разных симптомов. Она страдала от аллергического чихания с детства, когда потеряла одного из родителей в аварии. В последние 4 года она испытывала боль внизу спины и боль в ноге, так что она не могла долго сидеть прямо со скрещёнными ногами на полу. У неё развилась депрессия из-за боли. В течение последних трёх месяцев участились месячные. Не обращалась к врачу, поскольку была убеждена, что Свами есть её Доктором. Не принимала лекарств, когда 2 сентября 2015 года ей назначено:

CC8.7 Menses frequent + CC10.1 Emergencies + CC12.1 Adult tonic + CC15.1 Mental & Emotional tonic + CC15.2 Psychiatric disorders + CC17.3 Brain & Memory tonic + CC19.2 Respiratory allergies + CC20.3 Arthritis + CC20.4 Muscles & Supportive tissues + CC20.5 Spine...6рд в воде

Пациентка принимала регулярно лекарства с вибути. Через неделю она сообщила о 50% уменьшения боли в спине и ноге и 100% излечения от чихания. Через три недели пациентка доложила о более чем на 70% общего улучшения состояния. К концу 5 недели боль в спине полностью прошла, боль в ноге ослабла на 80%, месячный цикл пришёл в норму, чувствовала себя расслабленной и эмоционально возбуждённой. Доза была снижена до 3рд. В октябре 2015 года пациентка сообщила, что нет боли и счастливо сидит на полу молясь и медитируя.

Комментарий практика:

После наблюдения у пациентки улучшения и выздоровления семья перешла на Вибрионику Саи. Фактически её друзья начали медленно приближаться к вибротерапии также.

+++++
69. Хроническая инфекция горла, метеоризм ^{11177...India}

45-летний практик решил лечить себя от хронической инфекции горла и метеоризма, оба он имел в течение двух лет. Инфекция горла обострялась каждые 2 или 3 месяца, обычно вызывалась питьём холодных напитков, включая воду. Это влияло на него так сильно, что он постоянно был на антибиотиках. 2 августа 2010 года практик приготовил:

CC4.10 Indigestion + CC19.7 Throat chronic ...3рд

Не принимал антибиотиков или иных лекарств. Через две недели вибротерапии были значительные изменения. Обе болезни ослабли на 70%. Он снизил дозу до 1рд на следующие две недели. К их концу он полностью выздоровел. К октябрю 2015 года инфекция ни разу не повторялась и практик мог пить в любом количестве напитки, холодную воду без вреда для себя.

70. Одышка, апноэ во сне, боли в шее, головокружение ^{11271...India}

25 февраля 2015 года сын искал лечения для 72-летней матери, которая находилась на интенсивной терапии с существенными трудностями с дыханием. В последние месяцы у матери развилась тенденция дремать в течение дня, которая по мнению семьи вызвана плохим сном ночью. 15 февраля она упала с кресла, когда дремала, сломала 7 шейный позвонок, и была госпитализирована. В госпитале её симптомы сонливости, головокружения и одышки диагностированы как проявление низкого содержания кислорода в крови. Её подключили к искусственному дыханию, которое было для неё очень неприятно. Она принимала предписанные лекарства на многочисленные проблемы, включая болезнь Паркинсона, дископатию, повышенное давление и тромбоз глубоких вен.

Практик приготовил:

Для одышки:

#1. CC15.1 Mental & Emotional tonic + CC19.3 Chest infections chronic + CC19.6 Cough chronic...TDS

#2. CC3.4 Heart emergencies + CC10.1 Emergencies + CC19.4 Asthma attack...6рд

Для апноэ во сне

#3. CC15.6 Sleep disorders...1рд вечером

Её сын доставил средства для неё в отделение интенсивной терапии. Через неделю было заметное улучшение состояния. Одышка и сонливость уменьшились на 60% и её выписали. Через четыре недели проблемы со сном были почти полностью решены, и одышка уменьшилась на 80%. В это время прервано употребление **#1** и снижена доза **#2** до **3рд**. Получала **#3** далее для ночного апноэ и новое лечение для перелома шеи и головокружения было введено:

#4. CC18.7 Vertigo + CC20.5 Spine + CC20.7 Fractures...4рд

К концу апреля 2015 года проблемы с одышкой и сном почти исчезли. Боль в месте перелома шеи уменьшилась на 20% и головокружение ослабло на 40%. Продолжалось улучшение и к концу мая одышка и проблемы во сне полностью исчезли, боль в шее ослабла на 30%, и головокружение было на 70% меньше.

Поскольку больная имела иные болезни, требующие лечения, включая болезнь Паркинсона, боль в ноге вследствие варикозных вен и остеопороз, то **#1** и **#4** прекращены и новые комбо даны для решения проблем с болями шеи и головокружением:

#5. CC3.7 Circulation + CC20.3 Arthritis + CC20.4 Muscles & Supportive tissue + CC20.5 Spine + CC20.6 Osteoporosis...4рд

#6. CC18.6 Parkinson's disease + CC18.7 Vertigo...3рд

#7. CC12.1 Adult tonic + CC15.1 Mental & Emotional tonic + CC19.4 Asthma attack...3рд

Больная продолжала поправляться. К 8 июля 2015 года боль в шее ослабла на 40%, головокружение на 80%, и боль в ноге была меньше на 50%. К этому времени **#7** отменено и **#5** и **#6** были продолжены **3рд**

При последнем осмотре 28 октября 2015 года больная не имела одышки и проблем во сне, имелось стойкое улучшение всех показателей, и она продолжала лечение.

Комментарий практика:

Из-за её поправки, вся семья принимала вибронические средства в течение 6 месяцев. К 28 октября 2015 года лагерь виброники был организован в её доме, где 15 больных из соседства были лечены. Это был первый месячный лагерь из запланированных в их доме.

Комментарий сына практика:

Когда моя мать была на интенсивной терапии, я получил лекарства от практика и начал их давать матери ещё когда она была на интенсивной терапии. В первые пару дней она выглядела так, как будто её состояние немного ухудшилось, но потом она стала поправляться. Через неделю её выписали из госпиталя, и она вернулась домой. В течение первых шести месяцев она продолжала приём вибро и наблюдалось огромное улучшение её здоровья в целом. Она теперь вернулась к нормальной жизни и даже помогала моему отцу, у которого также была болезнь Паркинсона. Мой 82-летний отец принимал лекарства Виброники Саи, и они на обоих действовали прекрасно.

71. Респираторные аллергии ^{11278...India}

62-летний физически активный практик страдал в течение 10 лет от аллергии на пыль и острые запахи, что вынуждало его чихать и вызывало у него постоянную заложенность носа. К 2000 году он принимал антиаллергические аллопатические лекарства почти ежедневно. Сахар крови у него был умеренно повышен, но он не принимал никаких лекарств для лечения диабета. В январе 2010 года сахар умеренно повысился (Пост: 150mg/dl и после еды: 200mg/dl) и у него также диагностирована лёгкая гипертензия (140/80). Был переведен на лечение диабета (Diamicrox R-6 1рд перед едой) и также лекарства от гипертонии (Cardace 2.5 mg 2рд). К 15 января 2010 года начал принимать следующее вибролечение вместе с аллопатическими лекарствами:

Для респираторной аллергии:

#1. CC9.2 Infections acute + CC19.2 Respiratory allergies + CC19.3 Chest infections chronic + CC19.6 Cough chronic...3рд

Для диабета:

#2. CC6.3 Diabetes + CC15.1 Mental & Emotional tonic...2рд после ленча и обеда

Для высокого кровяного давления:

#3. CC3.3 High Blood Pressure (BP) + CC12.1 Adult tonic...3рд

Через следующих три месяца частота приступов аллергии продолжала снижаться. К этому времени он полностью вылечил все аллергии. Его давление было также в норме (110/70), поэтому доктор снизил ему дозировку Cardace с 2рд до 1рд.

Практик продолжал приём **#1** следующие 5 ½ года, до сентября 2015 года. В течение всех этих лет аллергия никогда не возобновлялась. Он оставался вылеченным от аллергии в ноябре 2015 года. Принимает **#2** и **#3** дополнительно к аллопатическим средствам от диабета и аллергии.

Заметка издателя: Пациент мог бы начать снижение дозировки для **#1** как только почувствовал, что все симптомы исчезли.

72. Респираторная аллергия и инфекция ^{11568...India}

65-летняя женщина страдала от респираторной аллергии с детства, но аллергия обострилась в 2005 году после стрессового происшествия в её семье. У неё появилось чувство тяжести в грудной клетке и развился болезненный кашель, одышка и заложенность носа, как только она подвергалась воздействию пыли либо кондиционера воздуха, или перемене погоды. Это приводило к частым респираторным инфекциям. Она пробовала разные аллопатические лекарства, но они не приносили никакого облегчения. 6 апреля 2015 года она обратилась к практику.

Пациентка страдала от умеренной лихорадки и заложенного носа в течение последних двух дней, и выглядела ослабленной и подавленной. Ей дано:

CC9.2 Infections acute + CC12.1 Adult tonic + CC15.1 Mental & Emotional tonic + CC19.2 Respiratory allergies + CC19.3 Chest infections chronic + CC19.5 Sinusitis + CC19.6 Cough chronic...6рд в воде

Ей дан совет употреблять лёгкую пищу, избегать йогурта и охлаждённых напитков и надевать маску при выходе из дома или при уборке дома.

После однодневного лечения лихорадка у больной прошла. Но у неё появилось чихание и насморк. Это очистило заблокированные синусы (50%) и давление в грудной клетке (75%), что принесло облегчение дыхания (50%) и помогло уменьшить боль при кашле (10%).

Через неделю у неё всё ещё был насморк, но были большие улучшения. Заложенность носа полностью исчезла, тяжесть в груди, кашель и боль при кашле были близки к выздоровлению (90%), и одышка значительно уменьшилась (75%). К следующей неделе всё прошло за исключением лёгкого кашля.

Через две следующие недели пациентка сообщила, что чувствует себя здоровой и ментально расслабленной первый раз за длительное время. Доза снижена до **3рд**. Через неделю исчез кашель.

Пациентка позвонила на следующий день, сообщив, что снова сильно чихает и есть насморк при воздействии пыли. Практик попросил её увеличить дозу до **6рд** на несколько дней, пока симптомы ослабнут и избегать насколько возможно пыли. .

После приёма средства **брд** только два дня, пациентка снова была здорова. Доза снижена до **Зрд** на месяц, а в следующем месяце до **2рд**. Пациентка остаётся в постоянном контакте с практиком и в сентябре 2015 года она передала, что чувствует себя в безопасности продолжая брать эту дозу.

+++++

73. Острый тендинит с узелками на плечевом и локтевом суставах, диабет ^{01096...USA}

10 сентября 2014 года практик, работающая как терапевт, получила звонок от 62-летнего больного, у которого появились чрезвычайно болезненные шарики (10-25 mm) на плечевых и локтевых суставах с очень воспалёнными сухожилиями на обоих передних точках. Не мог двигать своими руками из-за острой боли в последние две недели. Он был подвергнут воздействию большого количества дыма после пожара на работе и затем пыли в период восстановительной работы. Не искал врачебного совета или лечения на его боли, не мог посетить практика лично, так как жил очень далеко от неё. Страдал диабетом в течение трёх лет, и он принимал аллопатические лекарства (Metformin 1gm 2рд). Имел опыт лечения диабета вибрионикой и хотел повторить. Получил следующее:

Для тендинита и узелков:

#1. CC2.3 Tumours & Growths + CC20.4 Muscles & Supportive tissue...3рд

От воздействия дыма и пыли:

#2. CC17.2 Cleansing...1рд

Для диабета:

#3. CC6.3 Diabetes...одна доза на ночь только если сахар натошак выше 140.

[Заметка практика: Эта доза была прописана на основании его предыдущего опыта с этим средством год назад. Его уровень сахара в крови мог упасть до 50 с 200 в течение часа после приёма утренней дозы, вызывая у него чувство слабости. Но ночная доза не имела такого эффекта. Она могла бы просто снизить уровень сахара натошак с 130-140 до 120. Его жена запаниковала из-за такой реакции на утреннюю дозу, поэтому он прекратил приём лекарства]

Пациент почувствовал уменьшение боли через день или два и на четвёртый день была меньше на 80%. Но необходимо было время, чтобы физические симптомы, такие как узелки, исчезли. Пациент сообщил о 50% улучшения тендинита и сокращение узелков в две недели. **#2** снижено до **Зрд**. К январю 2015 года он сообщил, что боль и узелки вылечены полностью. **#1** и **#2** снижены до **1рд** и отменены в марте 2015 года, когда он почувствовал, что все его болезни кроме диабета исчезли. В октябре 2015 года принимал **#3...OD** вместе с аллопатическими лекарствами от диабета.

+++++

74. Хроническая боль в шее и плече ^{01339...USA}

В марте 2014 года практикующий исцелитель (42 года) обратился за помощью в связи с болью в шее и плече длительностью 10 лет. Он страдал от колющей, стреляющей из шеи боли в направлении верхней части лопаток и ротаторов обоих плечевых суставов. Изнурительная боль повлияла на его способность лечить своих клиентов. Испробовал разные методы лечения со смешанными результатами. Хиропрактическое лечение не помогло. Акупунктура и массаж иногда помогали, но на короткое время. Боль успокаивалась на недели или месяцы и вновь вспыхивала.

Практик послал больному следующее средство:

CC10.1 Emergencies + CC12.1 Adult tonic + CC15.1 Mental & Emotional tonic + CC20.1 SMJ tonic + CC20.2 SMJ pain + CC20.3 Arthritis + CC20.4 Muscles & Supportive tissue...4рд

Спустя шесть недель, 24 сентября 2015 года практик получил сообщение от больного, что боль полностью исчезла после нескольких недель вибротерапии и никогда не возобновилась. (см. ниже).

Сообщение больного:

“Вы были в моей памяти в последнее время, и я хотел написать, что перед окончанием первой бутылочки гранул, присланных мне в 2014 году, все мои боли исчезли. Я должен был написать вам давно, чтобы вы знали, насколько эффективна виброника для меня, и как ценна ваша помощь. Благодарю вас за вашу прекрасную работу и благодарю Свами за работу посредством вас, чтобы помочь нам. Огромная благодарность вам. Саи Рам!”

+++++

75. Боль и слабость в колене и ноге ^{02870...USA}

80-летний мужчина искал помощи в лечении боли после падения, имевшего место месяц ранее (август 2015 года), после которого была повреждена его правая нога. Он обратился к своему доктору через неделю после аварии с жалобами на боли в правой большеберцовой кости и правом колене; боль проходила от бёдер к правой ноге, отекло правое колено, были кровоподтёки сзади правого бедра и ноги. Рентген не выявил переломов. Доктор посоветовал ему носить бандаж на колене и посоветоваться с ортопедом. Ортопед рекомендовал физиотерапию, поскольку оба колена потеряли мышечный тонус. Пациент испытывал чувство слабости в обоих коленях в течение от 6 месяцев до года перед своим падением. 5 сентября 2015 года ему дано:

CC10.1 Emergencies + CC20.1 SMJ tonic + CC20.2 SMJ pain + CC20.4 Muscles & Supportive tissue + CC20.7 Fractures...3рд

Всего четыре дня спустя пациент чувствовал уменьшение боли на 50%. А также почувствовал, что колени становились крепкими и перестал носить бандаж. Кроме того, не надо было держаться за перила, чтобы подтянуться при ходьбе по лестнице.

14 сентября он пошёл на первую сессию у физиотерапевта, хотя он не чувствовал потребности посещать терапевта, поскольку он ощущал только некоторую слабость в правом колене, а не боль. Терапевт провёл с ним ряд движений и упражнений с нагрузкой, но не мог найти каких-то отклонений в его правой ноге и освободил его от терапии в тот же день.

После трёхнедельного лечения (27 сентября), доза больного снижена до **1рд** поскольку боль ушла и его колени сделались на 75% сильнее чем они были перед вибролечением. По состоянию на 10 октября 2015 года пациент остаётся без боли. Он способен производить все нормальные действия с лёгкостью, которой он был лишён после аварии. Они включают кошение травы, приношение дров, и вынос мусора. Практик посоветовал больному в дальнейшем снизить дозу до **3рд** для поддержания эффекта.

76. Хроническая боль ноги ^{03504...UK}

31 июля 2015 года практик осмотрел 70-летнюю женщину, которая с трудом передвигалась из-за боли в ногах. Боль была вызвана прогрессирующим ослаблением мышц её ноги в течение последних пяти лет. Обращалась к своему врачу, но никакой болезни нуждающейся в лечении не было диагностировано, и не принимала никаких лекарств от боли. Лечилась:

CC3.7 Circulation + CC12.1 Adult tonic + CC18.5 Neuralgia + CC20.1 SMJ tonic + CC20.4 Muscles & Supportive tissue...4рд

Через две недели у пациентки было 50% уменьшения боли в ноге. К концу трёх недель было дальнейших 20% улучшения, и пациентка сказала, что чувствует себя гораздо лучше и могла бы теперь ходить без трудностей. После семинедельного лечения (20 сентября 2015 года), было на 100% лучше. Больная была очень благодарна за полное исцеление. Ей дан совет снизить дозировку до **3рд** на 3 месяца, затем **2рд** на следующие 3 месяца и **1рд** после этого.

77. Перелом плечевой кости ^{03507...UK}

75-летний мужчина с переломом левой плечевой кости осмотрен 9 апреля 2015 года. Две недели раньше он сломал руку в двух местах, когда упал во время игры в гольф. На руку наложен гипс, получал сильные болеутоляющие от мучительной боли, однако не было облегчения. Они также расстроили его желудок. Он мог сидеть целый день, онемевший от боли. Ночная боль не давала спать. Он мог только задремать от усталости в ранние утренние часы. Лечился следующим комбо: **CC10.1 Emergencies + CC12.1 Adult tonic + CC15.1 Mental & Emotional tonic + CC20.3 Arthritis + CC20.4 Muscles & Supportive tissue + CC20.6 Osteoporosis + CC20.7 Fractures...6рд**

Пациент прекратил брать болеутоляющие, как только начал принимать виброразрешение. На следующий день он почувствовал некоторое уменьшение боли и мог немного поспать ночью. Через неделю сообщил о 30% улучшении. Боль теперь была сносной и не было проблем со сном. Он описывает улучшение как 'драматическое'. Был способен двигаться при выполнении мелких домашних работ, используя правую руку. После этого он сообщал о 10% уменьшении боли каждую неделю. К концу четвертой недели было 60% улучшения.

При назначенном осмотре в госпитале в конце мая консультант был под впечатлением его быстрого улучшения в таком возрасте. Рентген показал, что кость хорошо соединилась и начинает

срастаться, так что его направили на физиотерапию. Пациент сообщил, что перестал брать лекарство, поскольку почувствовал, что улучшение стабильно. Имел четыре сессии терапевтических в последние два месяца. В середине июня больной начал водить машину и был в состоянии использовать свою левую руку для лёгких задач. При его последнем осмотре в госпитале 5 августа, консультант был очень доволен его успехами и подтвердил, что он имел 'замечательное выздоровление' для своего возраста. В течение второй недели августа пациент возвратился к игре в гольф, но делал только пару лёгких ударов. Его левая рука постепенно становилась крепче, он смог восстановить почти полный диапазон движений, и к 5 сентября 2015 года он счастливо вернулся к игре в гольф в нормальном объёме.

+++++

78. Боль в спине, усталость, потеря памяти, зубная инфекция ^{03520...USA}

70-летний мужчина пришёл к практику для лечения боли в спине, отсутствия выносливости, и амнезии, в июне 2015 года.

Он считал, что его боль в пояснице была радикулитом, который начался десять лет назад. Теперь он чувствовал боль ежедневно, особенно при склоне головы, когда лежал, при кашле и чихании. Два месяца ранее боль так усилилась, что он не мог выйти из постели и встать. Однако, во время визита, он описал свою боль как сносную, подобного уровня, какой был в последние два года. Боль в спине могла возникнуть из-за плохой осанки, когда он сидел длительное время перед компьютером более 16 лет.

Второй проблемой пациента было то, что он легко устаёт. Даже лёгкое усилие вызывало у него одышку и усталость. Он считал, что отсутствие выносливости связано с неполным излечением от воздействия пыли приносимой сильным ветром, которому он подвергался во время путешествия поездом в Индии в 2003 году. В результате этого воздействия у него развился сухой кашель и боль в грудной клетке, и его лечили антибиотиками от инфекции лёгких. В конце концов он получил облегчение от болезни, потребляя сухофрукты монахов (китайская медицина) в течение месяца.

Третьей проблемой была амнезия, началась почти 30 лет назад. Он мог подумать сделать что-то и тут же забыть. Мог вспомнить несколько дней спустя, или никогда. Проблемы с памятью с возрастом участились. Получил:

Для боли в спине, истощения, потери памяти:

#1. CC10.1 Emergencies + CC12.1 Adult tonic + CC15.1 Mental & Emotional tonic + CC17.3 Brain & Memory tonic + CC18.5 Neuralgia + CC20.1 SMJ tonic + CC20.2 SMJ pain + CC20.3 Arthritis + CC20.4 Muscle & Supportive tissue + CC20.5 Spine...3рд в воде

Для функции лёгких:

#2. CC19.1 Chest tonic + CC19.3 Chest infections chronic + CC19.4 Asthma attack...3рд

Пациент сообщил о существенном улучшении в течение последующих десяти дней. Он сказал, что, когда проснулся 5 июня, не чувствовал никакой боли. По его оценке, у него было 93% уменьшения боли после приёма одной дозы лекарства накануне. С тех пор он имел только прерывистые эпизоды боли, длящиеся каждый раз несколько минут. А истощение уменьшилось на 75%.

Во время проверки больной также сообщил, что страдал от проблем с зубами, которые увеличились. Он имел воспаление дёсен, зубную инфекцию, припухлость языка, и воспаление верхней челюсти со слабым моляром на ней. Он считал, что его проблемы возникли после лечения зубов десятилетия ранее, включая зубной канал в 1981 году. После лечения канала зуба у него были чаще инфекции дёсен и зубные инфекции. Он использовал чеснок для лечения стойкого воспаления держа прессованный чеснок между верхними и нижними зубами, когда у него развивалась инфекция. Хотя это давало ему временное облегчение, инфекция постоянно возвращалась. В настоящее время его моляр в воспалённой верхней челюсти так шатался, что он должен был держать, когда чистил зубы. Из-за боли он мог чистить только легко.

Пациент сказал, что пять дней после начала лечения решил попробовать лекарство **#1** для зубов также. Со времени, когда брал **#1** в воде, он начал держать немного воды с вибро во рту так, чтобы вода соприкасалась с инфицированным верхним зубом, а также с иными частями рта. Воспаление и боль уменьшились на 95% менее чем через 25 минут после лечения. Продолжал лечение, так как воспаление и боль возвращались каждые 3-4 часа.

Из любопытства, он решил также проверить болеутоляющие возможности виброводы. Сначала почувствовал боль в шатающемся зубе при дотрагивании языком. Затем смазал виброводой

полость рта. Через три минуты снова языком пощупал зуб и не было абсолютно никакой боли! К 11 июня воспаление дёсен вокруг зуба исчезло.

Выслушав сообщение больного, практик послал ему следующее лекарство для зубных проблем и рекомендовал ему продолжать приём #1 одновременно с применением:

Зуб, десна, челюсть, инфекция языка:

#3. CC10.1 Emergencies + CC11.5 Mouth infections + CC11.6 Tooth infections + CC12.1 Adult tonic + CC15.1 Mental & Emotional tonic + CC17.3 Brain & memory tonic + CC18.5 Neuralgia...3рд, а также для виброводы, находящейся во рту при необходимости.

Две недели спутся, 30 июня, больной сообщил, что снижение боли в шее всё ещё остаётся в 93%, но произошло существенное улучшение памяти – теперь припоминает забытые мысли в течение 1-2 минут, а не дней либо никогда. Проблемы с зубами также уменьшились. Не отмечалось признаков воспаления дёсен, шатающийся зуб стабилизировался, и он мог отменить свою жидкую диету и жевать пищу включая орехи, без боли.

Такая же тенденция продолжалась в течение всего июля. Боль спины не изменилась, то теперь она была стойкой весь день, а не прерывистой. Относительно симптомов, память показала улучшение на 95%. Пациент вспоминал забытую информацию в несколько секунд в отличие от 1-2 минут. Зубная инфекция, воспаление дёсен, и языка совершенно исчезло. Шатающийся зуб значительно стабилизировался (90%) и зубная боль прошла. Способность оставаться активным без усталости и одышки поправилась на 95%.

Лечение в августе дало лёгкое улучшение боли в спине. Пациент чувствовал, что имеет остаточную боль (3%), локализованную в глубоких тканях. Однако, его состояние зубов продолжало улучшаться, и его энергетический уровень был высоким.

В течение финального осмотра 25 сентября, пациент полностью вылечился от всех зубных болезней. Проблемы с памятью на 99% пришли в норму. Всё ещё имел спорадические боли в глубоких тканях (3%), но эпизоды были реже чем месяц назад. В целях достижения 100% освобождения от боли в первую неделю октября 2015 года доза #1 была сохранена Зрд, исключая первую дневную дозу, составлявшую одна доза каждые 10 минут в течение 2 часов.

Комментарий пациента:

Я выражаю крайнюю признательность Саи и всем существам Вселенной, которые имели прямое или косвенное влияние на Вибрионику Саи. Благодарность моя бесконечна она никогда не кончится.

+++++
79. Вращательная манжета плеча ^{03524...USA}

9 июля 2105 года 56-летний мужчина пришёл для лечения хронической боли повреждённой мышцы. У него была боль в течение пяти лет. После неудачи аллопатического лечения больной был подвергнут операции на ротаторах левого плеча в октябре 2014 года и затем принимал физиотерапию, но не получил обещанного улучшения. Постоянно получал болеутоляющие. Практик ему дал:

От болей в плече:

#1. CC12.1 Adult tonic + CC15.1 Mental & Emotional tonic + CC20.1 SMJ tonic + CC20.2 SMJ pain + CC20.3 Arthritis + CC20.4 Muscles & Supportive tissue...4рд на 2 недели и **3рд** после до исчезновения боли

На третий день сообщил о лихорадке и боли в теле. Практик немедленно ему послал:

На простуду и грипп:

#2. CC9.2 Infections acute + CC10.1 Emergencies...каждые 10 минут в первый час и потом **6рд** пока не пройдёт лихорадка

Пациент прекратил приём #1 для сосредоточения на острых симптомах. Через три дня лечения лихорадка прошла, он возобновил #1, и через три недели полностью освободился от боли в плече. Не принимал иных лекарств в период вибролечения. Начал также систематические упражнения для укрепления плеча. 9 сентября он прервал вибролечение поскольку был здоров. В начале ноября 2015 года пациент остаётся здоровым. Он чувствует благодарность к Свами, Мастеру Исцелителей.

Комментарий больного:

Ваша медицина действует как чудо, и я полностью исцелён!

+++++

80. Травма лодыжки и ноги ^{10304...India}

28-летний работник фабрики был сбит скутером во время езды на велосипеде. Было растяжение левого голеностопного сустава и повреждение икроножной мышцы. Пришёл к практику три месяца после происшествия, и после неудачного аллопатического лечения. Ему назначено:

#1. CC10.1 Emergencies...6рд на 1 день, затем **3рд**

#2. CC20.4 Muscles & Supportive tissues...3рд

Через 15 дней лечения больной сообщил о полном выздоровлении – к концу 10 дней лечения было 50% улучшения и после 5 следующих дней боль совершенно исчезла.

81. Экзема ^{01044...New Zealand}

Мать привела 7-летнего сына для лечения тяжёлой хронической экземы 12 апреля 2015 года. Практик, который сам является врачом, сначала осмотрел мальчика в своей медицинской клинике неделю раньше. Больной имел тяжёлую экзему с ног до головы, его раны были инфицированы и слущивание было по всему телу – не было места на теле, которое было бы не поражено. Мальчик страдал от заболевания кожи практически всю свою жизнь. Хотя он родился с нормальной кожей, то сыпь началась в возрасте одного месяца. В мальчике также скопилось много гнева, и он не спал хорошо, и вся семья страдала от этого.

В клинике матери сказали, как ухаживать за его кожей, давать антибиотики, стероидные и защитные кремы. Это были те же средства, которые мальчик получал каждые несколько недель от других врачей в последние несколько лет при обострении, которые были отмечены циклами сильного зуда и инфекции от царапания. Нездоровая пища ухудшала вспышки. Аллопатия помогала кратковременно.

В клинике практик сообщил матери, что полное исцеление возможно только с помощью Вибрионики. Неделю спустя, поскольку не было улучшения с обычными лекарствами, мать попросила изменить лечение и было дано:

Для экземы, инфекции кожи, и слущивания:

#1. CC9.2 Infections acute + CC10.1 Emergencies + CC15.1 Mental & Emotional tonic + CC21.1 Skin tonic + CC21.5 Dry sores + CC21.6 Eczema...3рд

Мальчика попросили есть здоровую пищу и избегать вредной, пить много воды. Его научили как удалять мёртвую кожу при помощи тёплых компрессов и мягкой ткани, чтобы кожа лучше дышала.

При лечении вибрионикой мальчик не использовал иное лечение кроме спорадически стероидных кремов. У него не было реакции очищения. Так как он был в школе целый день, то он сумел принять **#1** только дважды в день, но через три недели было 30% улучшения и нормальная кожа появилась у него на руках. Мать больного сказала практику, что мальчик всё ещё не спал хорошо, поскольку был подавлен негативной реакцией окружающих на его кожу. Он получил комбо:

Для проблем со сном и депрессии:

#2. CC15.2 Psychiatric disorders + CC15.6 Sleep disorders...2рд

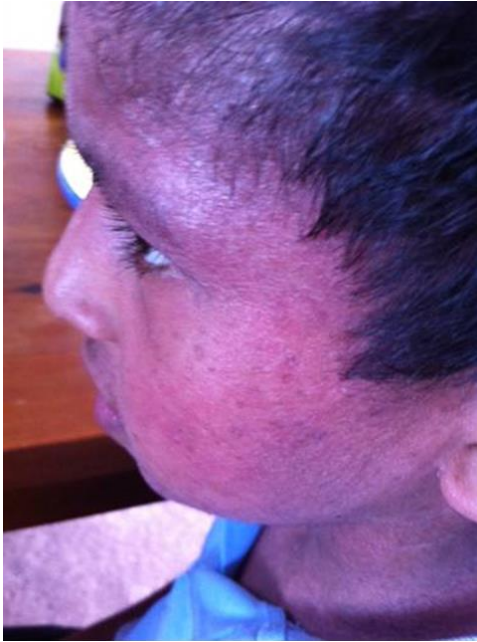После семи недель лечения 6 июня 2015 года мальчик выглядел значительно лучше с 70% улучшения экземы. При осмотре 1 сентября 2015 года у него было 90% улучшения. К этому времени он принимал **#1** только раз в день, хотя регулярно. Он выглядел счастливым и более спокойным. Никаких трещин или инфекции на коже не осталось, было видно много участков нормальной кожи. Исцеление мальчика от экземы было результатом веры и счастьем для семьи.

#1 и **#2** прекращены и больной переведен на:

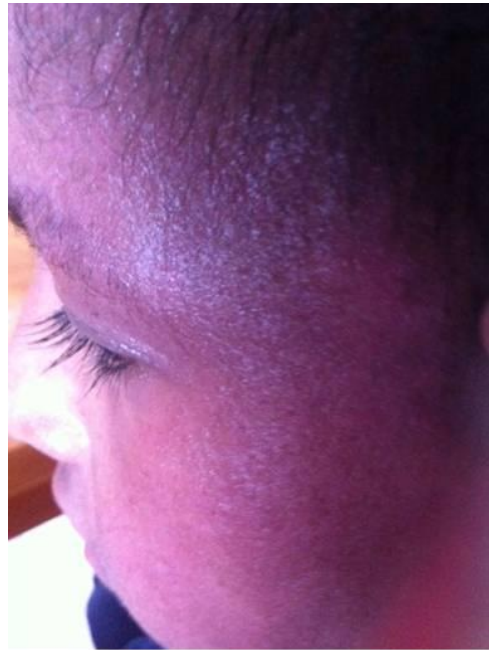#3. CC15.1 Mental & emotional tonic + CC21.1 Skin tonic + CC21.6 Eczema + #2...1рд

К концу октября 2015 года больной был в норме, хотя иногда имел малые обострения при употреблении пищи, которую не переносил его организм. Но теперь он знал, как контролировать обострения: он мог принимать **#3...3рд** пока кожа успокоится, потом снижать дозу до **2рд** и на конец **1рд**.

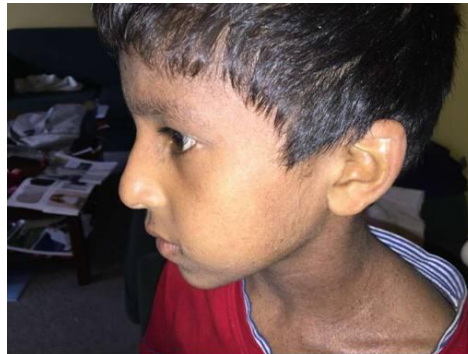12 апрель 15



9 май 15



1 сент 15



+++++
82. Опоясывающий лишай 01163...Croatia

Старушка 82 лет консультирована практиком 25 февраля 2015 года. Она представила вспышку опоясывающего лишая вдоль спины, который был болезненным и с волдырями. Она была также чрезвычайно ослаблена. Ей дано:

NM36 War + NM59 Pain + NM60 Herpes + SM26 Immunity...3рд

Эффект был немедленным. В тот самый день ей стало лучше на 50% и к следующему дню все симптомы исчезли. Поскольку вирус был скрыт в её организме, лекарство применялось в течение месяца. Во время лечения иных лекарств не принимала. К октябрю 2015 года дама имеет восстановленную энергию и находится в добром здравии.

+++++
83. Экзема 01427...Singapore

50-летняя женщина искала лечения в марте 2013 года от тяжёлой экземы на предплечьях, которую имела более 30 лет. Кожа на обоих предплечьях была чёрная, утолщённая, сухая и сильно зудила. Была расстроена своим состоянием и выглядела несчастной. Она пробовала разные лекарства, ни одно не помогало, и в настоящее время ничего не принимала. У неё была также гипертония и высокий холестерол, которые контролировались аллопатическими лекарствами. Её лечили:

#1. SR295 Hypericum 30C + SR299 Lycopodium 200C + SR315 Staphysagaria + SR382 Croton Tig...3рд

Через несколько дней было некоторое улучшение, но больная была недовольна, потому что лекарство действовало очень медленно. Она попросила, что-нибудь для местного применения, чтоб ускорить заживление. Она получила **#1** в вибути для наложения на участки экземы вместе с приёмом внутрь. Через шесть недель пятна экземы исчезли. Пациентка радостно показала практику оба предплечья, которые зажили полностью.

Она была под таким впечатлением, что теперь хотела лечить вибрионикой другие проблемы. С момента гистерэктомии в 2007 году она часто ощущала боли в животе, которые иногда длились несколько часов. Но доктор ей сказал, что она должна жить с этим, поскольку рубцовая ткань после операции приклеилась к яичникам, кишечнику и фаллопиевым трубам. А ещё, в последние четыре года у неё были частые инфекции мочевого тракта, поэтому область почек у неё была часто чувствительна. Не принимала иных лекарств. Ей применено:

Для ИМП и боли живота:

#2. CC4.6 Diarrhoea + CC13.2 Kidney & Bladder infections + CC15.1 Mental & Emotional tonic...3рд

Через несколько дней наблюдалось улучшение, и пациентка почувствовала уменьшение всех симптомов ИМП и боли живота. Пока она принимает лекарство **3рд**, то почти нет боли.

+++++
84. Инфекция пальца с вросшим ногтем 02554...Italy

Пациентка, которую практик лечил от хронической депрессии, нуждалась в лечении своего сына, у которого был инфицирован палец ноги 8 июня 2012 года. Дама жила отдельно от мужа, пострадавшего в автокатастрофе и находившегося в коме три месяца. Хотя жил отдельно, то создавал много проблем, из-за этого у дамы развилась тяжёлая депрессия. У мальчика в 16-летнем возрасте была хроническая инфекция пальца ноги в течение 4 лет после травмы, когда он ушиб палец на ноге. Иногда она уменьшалась, но постоянно повторялась. За последний год она усилилась и ухудшила его эмоции. Он имел трудности с одеванием ботинок, не мог плавать или принимать участия в каких-либо видах спорта или общаться со сверстниками. Его палец был болезненный, покрасневший, опухший и в три раза больший от нормального размера, и полон гноя. Мать жаловалась, что она тратит время и деньги на различных врачей и травников без какого-либо улучшения, даже после удаления ногтя, который снова рос неровно и был отделён от кожи. Не принимал никаких лекарств, и не имел других проблем со здоровьем. Поскольку практик уезжала, то она не могла осмотреть мальчика и дала следующие лекарства матери 8 июня 2015 года:

#1. CC21.9 Nails + CC21.11 Wounds & Abrasions...6рд, а также в оливковом масле для наложения на палец по утрам и в вибути по вечерам.

Через 15 дней уменьшилась только краснота. Гной вероятно увеличился. Пациент прервал все поверхностные аппликации из-за страха, что они ухудшат состояние и брал только таблетки.

При осмотре 4 июля 2012 года мальчик был обременён эмоциональными проблемами и чувством вины за тяжёлое состояние отца, депрессию матери, стрессом, беспокойством и расходами из-за его проблемы. Лечение было изменено на:

#2. NM2 Blood + NM16 Drawing + NM26 Penmycin + NM36 War + NM63 Back-up + SR264 Silicea + SR292 Graphites 200C + SR316 Streptococcus...6рд

12 июля 2012 года мать сообщила, что значительно уменьшилась краснота и опухоль, но всё ещё было много гноя. В тот же день мальчик начал принимать лекарства для эмоциональных проблем:

#3. NM83 Grief + BR4 Fear + SM2 Divine Protection + SM9 Lack of Confidence...3рд

Пять дней спустя они сообщили, что инфекция уменьшилась на 50%. Десять дней позже улучшение было на 80%. Мальчик был удивлён и счастлив. Палец выглядел почти нормально. С третьей недели снизили **#2** до **3рд** без консультации с практиком. Однако, улучшение продолжалось, но замедлилось. Через полтора месяца палец вылечен на 90%-100% на правой стороне, но левая не была вылечена, пациент, однако заявил, что чувствует улучшение ежедневно. Мать сказала практику, что мальчик не принимает лекарств регулярно.

27 июля комбо заменено на следующее:

#4. SR267 Alumina 200C + #2...3рд

5. CC12.1 Adult tonic + #3...3рд

23 сентября больной сообщил о 100% заживлении. Палец был совершенно нормален, и пациент прекратил приём лекарств некоторое время назад.

Комментарий больного:

Всё началось однажды, когда я ударил палец ноги очень сильно о что-то. Это вызвало синяк, который в последующие дни не выказывал никаких признаков улучшения. Кроме того, был весьма болезненным. Затем я открыл, что ноготь на нём вросл. Я начал применять различные методы лечения, такие как грязелечение, сыром рикотта, антибиотиками и т.д. Я перепробовал так много, что не могу вспомнить все методы, которые я применял. Через год пошёл в госпиталь, где мне удалили ноготь хирургическим путём. Даже без ногтя опухоль не уменьшалась. Она была очень болезненна. Через примерно 5 месяцев ноготь отросл, но инфекция не прошла. Я не мог участвовать в физичекай активности в школе. Был вынужден купить ботинки на два размера больше чем мой нормальный размер. Однажды моя мать познакомилась с практиком, который ей рассказал о вибрионике. Мы были убеждены, что надо попробовать что-нибудь ещё. Через три дня палец не был воспалённым и боль прошла. Через 20 дней опухоль также исчезла, а через месяц я был полностью здоров. Скромные гранулки победили современную хирургию.

Комментарий практика: Этот случай был решён полностью. Это было трудно, так как мальчик был молод и разочарован предыдущими попытками лечения. Эти методы были дорогие и не улучшали состояния. В некоторых случаях даже ухудшали ситуацию. Он также чувствовал себя виноватым, что его матери, страдающей от глубокой депрессии, пришлось потратить много времени и денег для этого. На мой взгляд, важно работать с эмоциональными факторами в такой ситуации.

+++++

85. Псориаз, сахарный диабет 2 типа, слёзотечение ^{02799...UK}

59-летний мужчина, страдавший от сильного псориаза в течение последних 20 лет, исследован 11 июня 2014 года. Кожа на ногах была тёмная, утолщённая и чешуйчатая; это его огорчало. Ему прописывали стероидные кремы, которые он применял регулярно без особенного успеха. Пациента также лечили от диабета типа 2 в течение последних 12 лет, но болезнь не была достаточно контролирована этими аллопатическими лекарствами. (Metformin and Gliclazide). К тому же, в последние 1½ года он страдал от слёзотечения. Применял глазные капли, но проблема не была решена. Не принимал ничего кроме аллопатических лекарств от диабета. Его лечили следующими комбо:

Для псориаза:

#1. CC21.1 Skin tonic + CC21.2 Skin infections + CC21.3 Skin allergies + CC21.6 Eczema + CC21.10 Psoriasis...4рд на месяц, затем **3рд**. Кроме того, для наружного применения на коже, такое же комбо в оливковом масле применять по утрам и в течение дня в случае необходимости при зуде.

Для диабета:

#2. CC6.3 Diabetes + CC10.1 Emergencies + CC12.1 Adult tonic + CC13.1 Kidney & Bladder tonic + CC15.1 Mental & Emotional tonic...4рд на месяц, затем **3рд**

Для слёзотечения:

#3. CC7.1 Eye tonic + CC7.3 Eye infections + CC7.4 Eye defects...4рд на месяц, затем **3рд**

Пациенту рассказали о важности диеты и физических упражнений в борьбе с диабетом, и о важности минимализации стресса, который может вызвать обострение псориаза.

После шести месяцев лечения пациент сообщил об уменьшении всех симптомов и дозы были скорректированы следующим образом:

- Псориаз улучшился на 30%. **#1** продолжали **3рд**.
- Диабет хорошо контролировался с помощью **#2** вместе с аллопатическим лекарством **#2** продолжен **3рд**.
- Глаза поправились на 100%, они больше не слезились. **#3** снижено до **2рд** на неделю, затем **1рд** на следующую неделю перед отменой.

Состояние псориаза улучшалось по мере продолжения лечения. Через три месяца пациент сообщил о 50% улучшения и под конец девятого месяца (март 2015 года), было 70% улучшения. Утолщение кожи и пигментация очень быстро снизились, и кожа приобрела нормальный цвет.

При осмотре в октябре 2015 года пациент долджил о 95% улучшения псориаза. Кожа выглядела почти нормально без утолщения или потемнения. Диабет хорошо контролировался.

В октябре 2015 года благодарный больной продолжает приём **#1 2рд** и употребляет его наружно при необходимости. Продолжает приём **#2 3рд**.

86. Хронические угри ^{03505...УК}

23 октября 2014 года молодая женщина 18 лет пришла для лечения угрей на лице, спине и передней части тела. Она страдала от угрей с 8-летнего возраста. В настоящее время была студенткой университета. В прошлом принимала лекарства и различные доморощенные средства без большого успеха, и не принимала ничего в настоящее время. Ей дано **CC8.1 Female tonic + CC15.1 Mental and Emotional tonic + CC21.1 Skin tonic + CC21.2 Skin infections...3рд** в воде, а также в оливковом масле наружно **1рд** перед сном.

Её также попросили, чтобы пила много воды ежедневно для удаления токсинов.

Через несколько недель больная сообщила о постепенном улучшении, более заметном на лице. Отмечала дальнейшее улучшение продолжая лечение: 75% через четыре месяца, 85% после восьми месяцев, и 90% через десять месяцев. К 1 ноября 2015 года продолжала вибролечение.

87. Пищевые аллергии ^{03523...УК}

Женщина (67 лет) искала лечения аллергии кожи, от которой она страдала в течение семи лет, сразу после возвращения из заграничной поездки. Когда она употребляла определённую пищу вроде пшеницы и орехов, то кожа на голове и шее покрывалась пузырями и была мокрой. У неё была обнаружена гипертония два года тому, которая возникла после смерти близкого родственника. Принимала антигистаминные препараты и амлодипирин от давления. 25 июня 2015 года получила:

#1. CC3.3 High Blood Pressure (BP) + CC3.7 Circulation + CC4.10 Indigestion + CC10.1 Emergencies + CC12.1 Adult tonic + CC15.1 Mental & Emotional tonic + CC21.2 Skin infections + CC21.3 Skin allergies...3рд.

#2. CC21.2 Skin infections + CC21.3 Skin allergies в воде для прикладывания на больные участки с ватой при необходимости

В течение первой недели она заметила, что сыпь на коже ухудшилась. Она стала сухой и начала чернеть. Она знала о возможном синдроме очищения и продолжала лечение. После следующей недели прекратила приём аллопатических лекарств от аллергии, поскольку кожа постоянно улучшалась. Через месяц она сказала, что кожа улучшилась на 95%. Начала также употреблять пшеницу и немного орехов в своей диете. Практик попросил её снизить **#1** до **2рд** и продолжать употребление **#2** только когда есть зуд кожи.

К 15 октября 2015 года она могла есть пшеницу и орехи без сыпи на коже и продолжает приём **#1...1рд** как профилактику. Давление у неё нормальное при измерении у доктора, но ей посоветовали не прекращать приём аллопатических лекарств от давления.

Отзыв пациентки:

Эти таблетки действительно мне помогли в лечении кожи, когда другие не действовали. Я не выходила из дому из-за моей кожи, особенно на лице. Теперь всё поправилось, я счастлива. Если начинается зуд, то я сразу принимаю лекарство и зуд проходит. Могу теперь есть хлеб, чапати и орехи без появления сыпи.

88. Грибок ногтей ^{03524...USA}

Женщина 65 лет обратилась к практику по рекомендации друга, которому помогла Вибрионика. Больная имела привычку грызть свои ногти. Эта привычка привела к острой грибковой инфекции (паронихия) ногтей большого, указательного и среднего пальцев левой руки, и сердечного и среднего пальцев правой руки. В течение полутора лет она пыталась с помощью аллопатических лекарств вылечить эту болезнь. Пока она принимала лекарства, то ногти становились лучше, а как только прекращала, то грибок возвращался. 9 июля 2015 года она начала приём:

CC10.1 Emergencies + CC12.1 Adult tonic + CC15.1 Mental & Emotional tonic + CC21.7 Fungus...4рд на 3 недели

К концу июля пациентка сообщила об улучшении более 40%. Продолжала приём комбо **3рд** ещё один месяц и было излечение на 100%. Дозировка снижена до **1рд** в середине октября 2015 года, и

в начале ноября 2015 года не было рецидива. Она очень благодарна Свами за то, что познакомил её с Вибропрактиком.

89. Псориаз ^{11567...India}

7-летний мальчик осмотрен для лечения болезни кожи первоначально диагностированной как кератодермия стопы, вариант псориаза. Мальчик имел сухое чешуйчатое поражение на пальцах ноги, руки, локтях и коленях в последние 18 месяцев. Болезнь обострялась зимой и когда мальчик был обезвожен при потении и играх. Его дерматолог прописал увлажняющие и стероидные мази для местного применения, вместе с витаминами А и D и таблетки кальцитриола внутрь. В период лечения поражения убывали, но они возвращались в течение месяца, как только он переставал принимать лекарства. Позже принимал аюрведическое лечение, тоже с малым успехом.

9 апреля 2015 года получил:

#1. CC15.1 Mental & Emotional tonic + CC17.3 Brain & Memory tonic + CC21.3 Skin allergies + CC21.10 Psoriasis...3рд и 4рд для местного употребления растворив 5 таблеток в 200ml воды.

Вначале сухие чешуйчатые поражения уменьшались (около 50%). Кожа стала гладкой. Но с 20 апреля кожа начала снова высыхать. После консультации старшего практика 2 мая, лечение было заменено на:

#2. CC21.1 Skin tonic + #1...6рд

#3. CC15.1 Mental and Emotional tonic + CC21.1 Skin tonic + CC21.3 Skin allergies + CC21.10 Psoriasis...4рд для местног применения в воде

Дополнительно пациенту посоветовали накладывать увлажняющий крем **2рд** на поражения, один раз на ночь и один раз утром перед выходом в школу. Перед лечением вибрионикой больной употреблял аллопатические кремы без успеха. Здесь разница состояла в добавлении вибросредства.

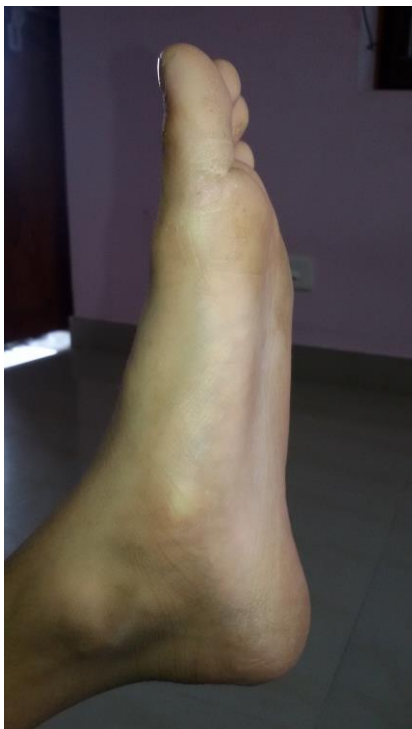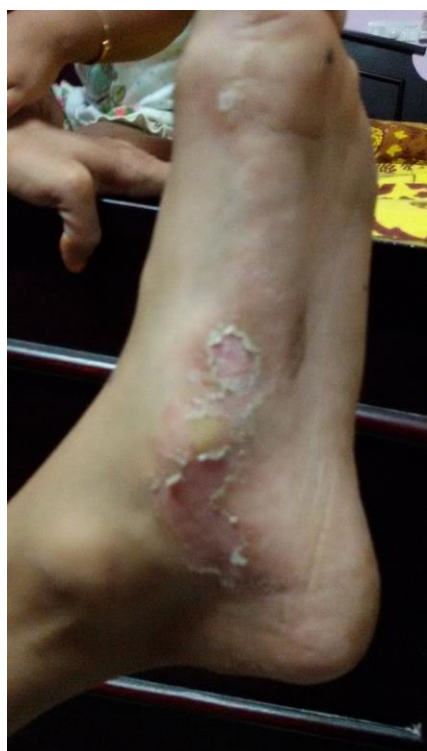Через месяц поражения исчезли и больной был полностью здоров. Начиная с 2 июня дозировку лекарств начали постепенно снижать каждый месяц из следующих 5 месяцев: **#2...4рд** (июнь), **3рд** (июль), **1рд** (август), **3рд** (сентябрь), **1рд** (октябрь). К 2 августа 2015 года, **#3** было отменено. При последнем осмотре 26 октября не было рецидива. Смотри перед и после на фото внизу.

Комментарий практика:

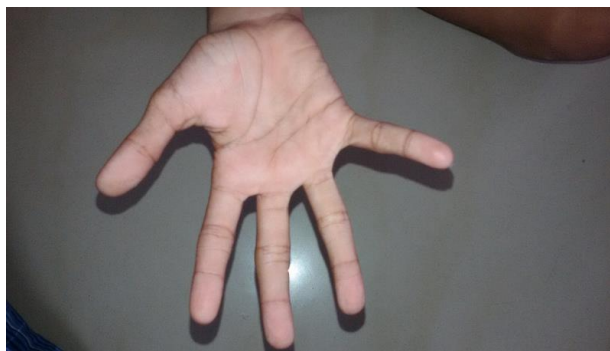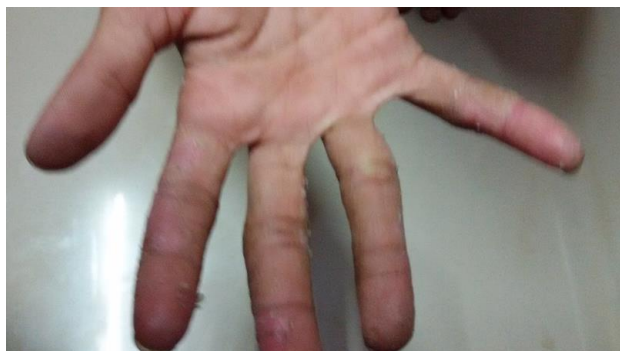Родители мальчика очень счастливы. Они благодарны Свами за полное выздоровление сына. Они также счастливы, что мальчик был избавлен от возможных осложнений от стероидов.

Лодыжка до лечения (9

апреля 2015, слева) и после лечения (26 октября):



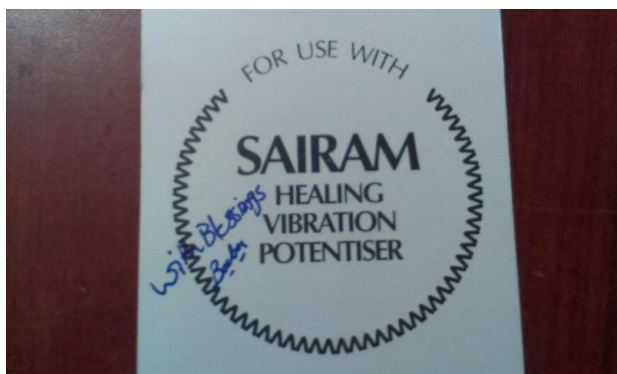
Рука перед лечением (9 апреля 2015, слева) и после лечения (26 октября) :



+++++
90. Тест опухоли желудка ^{01973...India}

У женщины обнаружена доброкачественная опухоль на левой стороне желудка. Ей давали лекарства для проверки в течение 5 дней. Когда это не дало эффекта, она была направлена к хирургу в районную больницу, где снова обследована и ей сообщили, что операция неизбежна. Процедура была назначена на 24 апреля 2014 года.

Пациентка была кормилицей семьи из четырёх человек, все из них были верующими в Багавана Бабу. Их дом служил как место для пения баджанов, где практик регулярно приходил петь баджаны, цитировать Веды и читать литературу о Саи. Практик пришёл исследовать состояние больной в начале апреля. Он сказал дочери пациентки, что может обеспечить лечение исцеляющими вибрациями Саи Рам. Дочь отказалась, говоря, что операция назначена и её мать могла бы принимать вибрионику только после операции. Но практик настаивал. Через несколько дней практик снова предложил и на этот раз ответ дочери был позитивным.




Комментарий больной:

На следующий день 6 апреля, практик дал пациентке следующие лекарства:

Для опухоли:

CC2.3 Tumours & Growths...3рд



Она принимала комбо 2 недели и поступила в больницу 23 апреля для предоперационной подготовки. Не могла заснуть до 3 часов ночи. Тогда она увидела человека, идущего к ней. Он помассировал её желудок в месте где была опухоль. Он сказал ей, "Я никому не позволю применить нож для этого тела," и исчез. В 5 утра она проснулась и была приготовлена к операции. Но когда доктор произвёл последнюю проверку, никакой опухоли не было. Доктор и медсёстры удивились что случилось. Доктор спросил её: "Где же опухоль?" Одна из медсестёр тоже спросила: "Как называется твой Бог, который ответил на твой призыв так быстро?" Но пациентка ничего не сказала. Она только плакала от радости. Была выписана из

больницы и вернулась к работе на следующий день. В конце 2014 года она здорова.

+++++

❧ Профили Практиков ❧

Этот бюллетень не содержит никаких Профилей Практиков. .

❧ Дополнение ❧

Мы закончили приношение Свами с молитвой.

Samastha lokah sukhino bhavantu

Samastha lokah sukhino bhavantu

Samastha lokah sukhuno bhavantu

Om shanti shanti shanti

May all the beings in all the worlds be happy

Om Sai Ram Jai Sai Ram!

Сай Вибрионикс . . . к совершенству в доступной медицине – бесплатно для пациента